Иппология и ветеринария

1 2011

ежеквартальный научно-производственный журнал

Издается с 2011 года

Санкт-Петербург

Национальный открытый институт России г. Санкт-Петербург

Иппология и ветеринария
(ежеквартальный научно-производственный журнал)

Учредитель – ООО «Национальный информационный канал».
Распространяется по всем регионам России.
Периодичность издания не менее 4 раз в год.

Свидетельство о государственной регистрации средства массовой информации
ПИ № ФС77-45531 от 16 июня 2011 г.

Главный редактор - Н.В. Зеленевский, доктор ветеринарных наук, профессор.

Заместитель главного редактора Е.С. Волохина

Редакционная коллегия:
А.А. Стекольников, член-корреспондент РАСХН
доктор ветеринарных наук, профессор
А.А. Кудряшов, доктор ветеринарных наук, профессор
А.А. Алиев, доктор ветеринарных наук, профессор
А.В. Яшин, доктор ветеринарных наук, профессор
А.И. Жигачёв, доктор сельскохозяйственных наук, профессор
Л.Ю. Карпенко, доктор биологических наук, профессор
С.Н. Хохрин, доктор сельскохозяйственных наук, профессор
И.Г. Идиатулин, кандидат ветеринарных наук
В.А. Ширяева, кандидат ветеринарных наук
О.Г. Шараськина, кандидат биологических наук
М.В. Щипакин, кандидат ветеринарных наук, доцент
А.В. Прусаков, кандидат ветеринарных наук
И.О. Вейнберг, кандидат биологических наук.

Корректор Е.А. Беляева
Компьютерная верстка К.А. Чирко

Юридический консультант Е.Р. Невская
Редакция не несет ответственности за содержание рекламных объявлений.
При перепечатке ссылка на журнал «Иппология и ветеринария» обязательна.

НОИР, 2011

Оглавление

Образование 5

А.В. Грызлова
Путешествия начинаются 5

Е.С. Волохина, Н.В. Зеленевский
Профессиональная иппология в Национальном открытом институте России 7

Иппология 10

А. Б. Андреева, А. А. Бахта, Л. Ю. Карпенко
Влияние применения препарата «Гемобаланс» на концентрацию в крови железа и меди у жеребых кобыл и новорождённых жеребят 10

Ю.Ю. Бартенева
Сравнительная анатомия поджелудочной железы лошади. 13

А. Е. Белопольский
Современные методы переработки биоотходов. 15

Л. К. Логинова, А. В. Прусаков, М. В. Щипакин
Морфофункциональная характеристика респираторно-моторного аппарата лошади 18

Л. К. Логинова, А. В. Прусаков, М. В. Щипакин
Особенности локомоторного аппарата лошади 22

Ю.Г. Палевич., Ю.Г. Попов
Вкусовые предпочтения лошадей 25

Р.Н. Селимов
Активность глутатионпероксидазы как маркер обеспеченности организма лошадей селеном. 27

Р.Н. Селимов
Возрастная динамика содержания микроэлементов в волосяном покрове лошадей 30

Е.В. Уторова, И.Б. Цыганок
Плодовитость кобыл русской и владимирской тяжеловозных пород . . . 33

Е.В. Ведышева, И.Б. Цыганок
Резвость и промеры лошадей орловской рысистой породы 36

Зоопсихология 39

И.А. Дитман
Современный подход к обучению верховой езде и работе с лошадью в руках 39

Кинология 42

Н.В. Зеленевский
Некоторые закономерности остеогенеза собаки в пренатальный период развития 42

Т.И. Лапина, Н.В. Федота
Аверсивные факторы, запускающие механизмы агрессии у собак. 44

Ветеринария **47**

А.А. Алипов
Некоторые особенности морфологии слизистой оболочки носа козы . . 47

С.Д. Андреева
Цитохимическая характеристика содержания кислой фосфатазы в лейкоцитах свиней 50

К.А. Андреев
Дуга аорты и плечеголовной ствол нутрии 55

С.Д. Андреева
Морфометрическая характеристика поджелудочной железы свиней в пренатальном и раннем постнатальном онтогенезе 58

М.А. Андрианова
Кости и мышцы грудной конечности дальневосточного леопарда. 62

Х.Б. Баймишев
Макро-, микроструктура маточных труб и матки у тёлок в постнатальном онтогенезе и в зависимости от дозы движения. 64

М.И. Выдрина
Артериальный плечеголовной ствол козы зааненской породы 68

М.И. Выдрина
Скелетотопия артерий области шеи козы 71

М.И. Выдрина
Скелетотопия наружной сонной артерии и её ветвей у козы 74

Н.П. Горбунова, Р.М. Косарев, Е.В. Олейникова, Л.П. Соловьева
Железастый аппарат ротовой полости новорожденных лосей. 77

Н. П. Горбунова, Л. П. Соловьева
Морфогенез молочной железы лактирующих овцематок романовской породы в условиях АОЗТ «РОДИНА» Судиславского района 80

В.Г. Дмитриева
Общая сонная артерия нутрии 83

К.Н. Зеленевский
Ветеринарно-санитарные экспертизы туш коз 86

Е.И. Кан
Артериальное русло плечевого пояса коз зааненской породы 91

Список авторов 95

К сведению авторов 98

Уважаемые коллеги!

Национальный открытый институт России начинает издание нового научно-производственного журнала «Иппология и ветеринария». Цель данного издания – привлечь внимание исследователей биологов к изучению лошади и других животных, адаптогенных перестроек их организма под влиянием интенсивного антропогенного воздействия и агрессивно меняющейся экологии. К публикации результатов своих исследований мы привлекаем ученых биологических факультетов университетов, преподавателей и научных сотрудников медицинских, сельскохозяйственных и ветеринарных вузов, аспирантов и докторантов, работников НИИ. Результаты ваших научных изысканий найдут своего читателя на страницах нашего журнала.

Особое внимание в каждом номере журнала будет уделено вопросам образования. В отдельной рубрике мы предлагаем обменяться опытом и провести дискуссию по вопросам дистанционной формы обучения. Здесь вам предоставляется возможность изложить своё видение перспектив развития высшей школы в России. Актуальной на наш взгляд является проблема дифференцированного подхода к использованию дистанционных технологий в преподавании дисциплин технического, биологического и гуманитарного циклов.

Не менее актуальной в настоящее время является проблема охраны прав животных. Бессердечное отношение к «братьям нашим меньшим», стремление получить максимальную прибыль от их эксплуатации, не задумываясь о проблемах гигиены содержания, правильного кормления, адекватного лечения и профилактики болезней не должно проходить безнаказанно. Использование новых мировых перспективных мягких и гуманных методов и методик воспитания, тренинга и дрессуры найдут отражение в наших публикациях. На страницах журнала мы обсудим проблему реабилитации животных: отдав все свои способности на службе человеку, потеряв здоровье и силы за долгие годы труда, они имеют право на жизнь в достойных условиях. Верится, что обсуждение этих вопросов на страницах нашего журнала будет способствовать быстрейшему принятию Закона по охране животных в нашей стране.

В нашем журнале мы открываем дискуссионный клуб «Зоопсихология и антропоморфизм». В его рамках предлагаем обсудить вопросы сравнительной зоопсихологии, попытаться найти грань между психическими возможностями животных и приписываемыми им человеком способностями чувствовать, испытывать переживания и эмоции, разговаривать, думать, совершать осмысленные человеческие действия.

Актуальной будет рубрика журнала, отражающая правовые вопросы купли и продажи домашних питомцев, их содержания и кормления, профилактики болезней, в том числе и антропозоонозов, перевозки животных по территории России и за границу.

Для обсуждения на страницах нашего журнала интересной может оказаться и следующая тема: лошадь – это домашнее или сельскохозяйственное животное?

Журнал «Иппология и ветеринария» зарегистрирован Федеральной службой по надзору в сфере связи, информационных технологий и массовых комму-

никаций (Роскомнадзор). Свидетельство о регистрации средства массовой информации ПИ № ФС77-45531 от 16 июня 2011 г. Он издается четыре раза в год, а распространяться по всей территории России и за рубежом.

Приглашаем научных работников и рекламодателей к сотрудничеству.

Главный редактор

Зеленевский Николай Вячеславович,
доктор ветеринарных наук, профессор.

А.В. Грызлова

ректор Национального открытого института России г. Санкт-Петербург

Путешествия начинаются

Мир науки беспределен. Как и в нашей галактике, в нём сияет множество именных звёзд, плывут по времени удивительные планеты знаний. В отличие от космических, эти планеты постоянно развиваются: расширяются открытиями, сужаются по исследовательским направлениям. Это тот завораживающий мир научного прошлого и будущего, путешествия по которому сопровождают всю человеческую историю.

Не всё наследие времён дошло до нас. Многое утеряно безвозвратно, многое познано заново. Из этого не следует, что человек не рачителен, бережно не относится к знаниям прошлого. Разные времена — разные потребности. И всё же, из всех наук, пожалуй, лишь две ничего не утеряли в процессе становления и развития — иппология и ветеринария. Науки, объединённые исследованиями о наших бесчисленных животных соседях — диких и одомашненных.

Говорят, любовь к животным слепой не бывает. Поэтому надо досконально знать предмет своей любви, чтобы относиться к нему с уважением, пониманием его нужд и потребностей, равноправно, если хотите. Именно современному гуманистическому отношению к животным, исключительно на основе научных знаний, и посвящён журнал «Иппология и ветеринария». Инициатором выпуска регулярного издания (пока четыре номера в год) выступил факультет иппологии и ветеринарии Национального открытого института России г. Санкт-Петербург.

У института, которому в декабре исполнится 20 лет, давняя «иппологическая история». По заказу НОИР и при его непосредственном участии ежегодно выпускаются уникальные иппологические и ветеринарные издания, как российских всемирно известных учёных и исследователей, так и зарубежных. Институт — постоянный участник иппологических, ветеринарных и экологических выставок, конференций, форумов. При поддержке института шесть раз в год выходит в свет специализированный иппологический журнал «Дар свободы» (научно-популярная направленность). И вот теперь строго научный журнал «Иппология и ветеринария».

Нет смысла подробно останавливаться на его особенностях, к тому же я не профессионал, мало ли что перепутаю. Но твёрдо могу утверждать следующее: редакция будет приветствовать научные изыскания, это будет своего рода научно-исследовательская площадка для учёных разных возрастов и направлений, для тех, кто делает первые шаги в науке. И всё во имя главного: лучше знать окружающий нас животный мир, чтобы помочь ему сохраниться в будущих поколениях.

Е.С. Волохина, Н.В. Зеленевский

Профессиональная иппология в Национальном открытом институте России

Резюме

Приведены исторические данные о развитии коневодства и иппологии в России в XX веке, дана информация о факультете иппологии и ветеринарии в НОИР.

Ключевые слова: коневодство, иппология, программы обучения.

На протяжении тысячелетий лошадь верно служит человеку. Без неё трудно представить себе историю материальной культуры. Лошадь сопровождала человека в труде и в бою, была его кормилицей и другом, прочно вошла в национальный эпос, произведения живописи и ваяния, мировую художественную литературу. Велика роль лошади и в истории народов России.

Лошадь — социальный партнер

Экономическую значимость лошади обеспечивают универсальность её использования, высокая интенсивность роста молодняка и нагула на пастбище, низкие затраты труда и материальных средств на единицу продукции. Нельзя переоценить значимости лошади как социального партнёра человека. В связи с этим давно назрела необходимость считать лошадь домашним, а не сельскохозяйственным животным.

Численность лошадей в странах мира и России на протяжении XX века менялась в точном соответствии с происходящими общественными и социально-экономическими процессами (табл.).

Таблица. Численность лошадей в России и некоторых странах во второй половине XX века (тыс. голов)

Страна\ Год	1966	1971	1981	1985	1988	1990	1998
Россия	4015	3120	2619	2600	2610	2620	2200
Китай	7600	8883	11100	10987	10691	10294	8859
Бразилия	9500	н/д	6300	6330	5850	6000	6400
Мексика	4200	5579	6502	6135	6160	6170	6250
США	н/д	7667	9928	н/д	н/д	4028	4586
Монголия	2300	2262	1985	1961	2047	2200	2900
Казахстан	н/д	н/д	1295	1455	н/д	1610	1083
Румыния	н/д	686	н/д	660	693	663	820
Германия	н/д	411	452	471	н/д	477	680
Польша	2600	2573	н/д	1404	1051	941	558
Франция	1400	691	317	310	315	319	347
Италия	н/д	292	273	245	н/д	256	323

Всего в мире к началу XXI века насчитывалось около 61 млн лошадей. К 2000 году численность лошадей в России достигла 2600 тыс. голов и в настоящее время этот показатель стабилизировался с незначительной тенденцией к увеличению.

В современных экономических условиях в России выделяются пять направлений коневодства: рабоче-пользовательное, продуктивное, спортивное, племенное и лечебное.

В целом в последние годы положение дел в российском коневодстве улучшается: наконец племенное коневодство перестало быть убыточным. Всё больше приобретают популярность конный туризм и конные охоты, проводятся международные состязания по разным видам конного спорта, лошадь используют в иппотерапии для лечения как детей, так и взрослых людей.

Выставки…

С 1999 года в Москве и Санкт-Петербурге каждый год проводятся международные выставки лошадей — «Эквирос», «Иппосфера» и «Коневодство. Конный спорт». Смотром лучших достижений коневодов стала и ежегодная выставка в столице Татарстана городе Казани — «Кони, мои кони». На них представлены не только лошади различных пород, но и современное конное снаряжение (амуниция), предметы ухода за лошадьми, различные экипажи, экипировка для всадников, коневозки, денники, корма, ветеринарные препараты.

Коневодство возрождается

За последнее десятилетие изменилась структура российского коневодства и коннозаводства: почти равную долю с государственным сектором занимает частный, в том числе вновь организованные конные заводы. По расчётам Всероссийского научно-исследовательского института коневодства, численность лошадей в России, необходимых для осуществления народнохозяйственных, спортивных, туристических, лечебных и других задач, возложенных на отрасль, составляет 6–7 млн голов. Следовательно, рост поголовья лошадей должен значительно увеличиться и составить в ближайшие годы 150–200% (с учётом ежегодной естественной убыли).

Факультет иппологии

Решить эту сложнейшую задачу можно лишь, развивая и совершенствуя науку о лошади — иппологию. Национальный открытый институт России г. Санкт-Петербург (НОИР) в 2010 году открыл факультет иппологии и ветеринарии, на котором впервые разработан ФГОС (Федеральный государственный образовательный стандарт) подготовки специалистов с высшим образованием по направлению иппология. По эксклюзивным учебным планам здесь осуществляется подготовка бакалавров по направлению «Иппология» и двум профилям — «Управление конным бизнесом» и «Прикладная зоопсихология». Подготовка специалистов ведётся по адаптированным программам общеобразовательных, юридических, экономических, психологических, зооинженерных, ветеринарных и других дисциплин. Преподавателями, обладающими международным опытом, читаются лекции и проводятся тематические семинары-обзоры по всем направлениям иппологии, в том числе современным мировым методикам воспитания и тренинга лошади. Ими разработан уникальный курс «История взаимоотношения человека и лошади», включающий цикл «Охрана прав животных».

На факультете иппологии и ветеринарии вы можете получить как высшее, так и среднее специальное образование. Слушатели, уже имеющие высшее образование, проходят повышение квалификации или осуществляют переподготовку по выбранному профилю обучения. Получить второе высшее образование студенты могут в сокращённые сроки. Обучение такого контингента слушателей проводится по индивидуальным программам: им засчитываются экзамены и зачёты, сданные при получении первого высшего образования. Для студентов старших курсов вузов России возможно параллельное обучение на факультете иппологии. Окончив любое из перечисленных направлений, выпускник получает диплом государственного образца.

Дистанционное образование

Основное внимание на факультете иппологии уделено дистанционному образованию, благодаря которому слушатели могут обучаться без отрыва от производства в удобное для них время. Для этого в помощь студентам созданы электронные учебники по профильным дисциплинам выпускающих кафедр, разработана система тестовой промежуточной оценки знаний, подготовлен цикл лекций, которые можно слушать и смотреть в любое время, находясь в любой точке планеты.

Кроме того, ведущими учёными и преподавателями, имеющими международный практический и научно-преподавательский опыт в иппологии, еженедельно проводятся вебинары — онлайн семинары. Здесь вы можете оперативно получить ответы на вопросы по анатомии и физиологии, зоопсихологии тренинга и воспитания лошади, кормлению и содержанию, генетике и разведению, профилактике инфекционных и инвазионных болезней, первой ветеринарной помощи, юридическим вопросам купли-продажи и транспортировке лошадей, охране прав животных и др. К участию в вебинарах привлечены ведущие отечественные и зарубежные учёные и преподаватели иппологи.

Дистанционное образование сопровождается очными семинарами по различным направлениям и тематикам. При этом студенты имеют возможность пользоваться библиотекой, в которой находятся уникальные отечественные издания, эксклюзивная переводная и иностранная литература по всем направлениям иппологии.

От теории к практике

НОИР обладает прекрасной базой для прохождения учебной и производственной практики в единственном в России Центре реабилитации лошадей «Дар». Здесь можно познакомиться с передовыми технологиями содержания и кормления лошадей, уходом за животными, прослужившими человеку и отдавшими ему свои силы. Мы можем предложить студентам уникальную возможность ознакомиться с работой лучших конных клубов России. Планируется совместное обучение по международным программам, прохождение практик и обмен опытом в высших учебных заведениях и передовых конехозяйствах в странах ближнего и дальнего зарубежья.

Уверены, что большое начинание в области иппологического образования, осуществляемое Национальным открытым институтом России, послужит отправной точкой для возрождения коневодства в России.

А. Б. Андреева, А. А. Бахта, Л. Ю. Карпенко

Влияние применения препарата «Гемобаланс» на концентрацию в крови железа и меди у жеребых кобыл и новорождённых жеребят

Резюме

В статье приведены данные по влиянию применения препарата «Гемобаланс» на содержание в сыворотке крови железа и меди.

Ключевые слова: жеребые кобылы, срок жеребости, медь, железо, коррекция недостатка микроэлементов, новорождённые жеребята.

Введение

Несмотря на то что беременность — физиологический процесс, в организме самки она обусловливает ряд явлений, граничащих с патологическим процессом. Развитие плода во многом зависит от состояния матери: всякое усиление или ослабление функций органов материнского организма оказывает коррелятивное влияние на состояние плода.

Минеральный обмен — совокупность процессов всасывания, распределения, усвоения и выделения минеральных веществ. Данные процессы играют важную роль в поддержании кислотно-щёлочного равновесия, осмотического давления, системе свёртывания крови, регуляции многочисленных ферментных систем и др., т. е. имеют решающее значение в создании и поддержании гомеостаза.

Организм жеребых кобыл очень чувствителен к недостатку в кормах тех или иных минеральных соединений. От полноценности и разнообразия кормления зависит здоровье не только жеребых кобыл, но и рождение жизнеспособного потомства. Нехватку каких-либо минеральных веществ у лошадей определяют исследованием состава крови.

Целью наших исследований было изучение изменений концентрации меди и железа у жеребых кобыл в зависимости от месяца жеребости и влияние применения препарата «Гемобаланс» на данные показатели у кобыл и новорождённых жеребят.

Материалы и методика исследования

Первая серия опытов была проведена на двух группах кобыл: опыт — 10 жеребых кобыл в возрасте от 5 до 12 лет, содержащихся в условиях частных конюшен в Ленинградской области, контроль — 10 нежеребых кобыл, подобранных по методу аналогов. В сыворотке крови данных животных определяли медь и железо каждый месяц жеребости. Вторая серия опытов заключалась в изучении влияния применения препарата «Гемобаланс» на концентрацию меди и железа у жеребых кобыл и у новорождённых жеребят. В ходе данной серии опытов проводили определение данных показателей у жеребых кобыл до и после применения препарата — опытная группа (жеребые кобылы, 8-й месяц жеребости, n=10), и у группы контроля (нежеребые кобылы 5–12 лет, n=10, которым препарат не применяли) и у новорождённых жеребят: в опытную группу включили новорождённых жеребят, матерям которых

вводили препарат на 8 и 11 месяцах жеребости в дозировке 1 мл на 45 кг живой массы каждые 48 часов в течение 7 дней (3 инъекции), контрольная группа — новорождённые жеребята, матерям которых препарат не применялся.

Концентрацию меди и железа в сыворотке крови определяли промышленными наборами НПФ «Абрис+».

Результаты эксперимента и их обсуждение

Результаты исследований представлены в таблицах 1–3.

Таблица 1. Динамика концентрации меди и железа у жеребых кобыл в зависимости от месяца жеребости (M±m)

№	Месяц жеребости	Медь, мкмоль/л	Железо, мкмоль/л
1	1 месяц	7,22±1,22	30,04±4,13
2	2 месяц	6,99±1,10	29,46±3,01
3	3 месяц	6,85±0,97	29,61±2,53
4	4 месяц	6,96±0,66	28,51±2,55
5	5 месяц	7,03±0,97	27,57±3,90
6	6 месяц	7,38±0,85	27,28±4,03
7	7 месяц	7,47±0,85	26,30±3,58
8	8 месяц	7,43±0,87	25,49±2,65
9	9 месяц	6,94±0,92	24,95±2,48
10	10 месяц	6,44±0,72	24,21±2,29*
11	11 месяц	5,98±0,76	22,60±1,34*
12	Контроль	7,19±0,34	29,9±1,16

*статистически достоверно относительно показателей контрольной группы ($p<0,05$).

Из данных таблицы 1 видно, что в течение жеребости концентрации железа и меди меняются. Максимальные значения отмечаются в начале жеребости, начиная с 9 месяца, снижаются как концентрация меди ($p>0,05$), так и концентрация железа ($p<0,05$). Снижение меди относительно значений контрольной группы к 11 месяцу жеребости составило 17 %, снижение железа — 25 %.

Таблица 2. Влияние применения препарата «Гемобаланс» на концентрацию меди и железа в сыворотке крови жеребых кобыл (M±m)

№	Содержание, ед. изм.	Контрольная группа		Опытная группа	
		До применения препарата	После применения препарата	До применения препарата	После применения препарата
1	Железо, мкмоль/л	22,56±1,26	23,0±1,5	23,59±1,33	30,1±1,3*
2	Медь, мкмоль/л	7,43±0,57	8,1±1,1	7,73±1,5	10,56±0,5*

*статистически достоверно относительно показателей контрольной группы ($p<0,05$).

Анализируя данные таблицы 2, установили, что после применения препарата «Гемобаланс» у животных опытной группы отмечается достоверное увеличение концентрации железа на 22 %, меди на 27 %. У животных контрольной группы изменений концентрации данных микроэлементов не отмечено.

Таблица 3. Концентрация меди и железа в сыворотке крови жеребят после применения препарата «Гемобаланс» (M±m)

№	Группы	Медь, мкмоль/л	Железо, мкмоль/л
1	Группа опыта	7,5±1,2*	26,5±3,5*
2	Группа контроля	5,54±1,4	16,45±2,5

*статистически достоверно относительно показателей контрольной группы (p<0,05.

Из данных таблицы 3 видно, что у новорождённых жеребят, матерям которых применяли препарат «Гемобаланс», наблюдается достоверное увеличение концентрации меди на 26%, концентрации железа на 37% относительно животных контрольной группы.

Выводы

Таким образом, в период жеребости у кобыл, начиная с 8–9 месяца, наблюдается снижение в сыворотке крови таких микроэлементов, как железо и медь. Применение в данный период жеребым лошадям препарата «Гемобаланс» приводит к увеличению концентрации данных элементов в сыворотке крови не только у жеребых лошадей, но и новорождённых жеребят, что позволяет рекомендовать применение данного препарата для коррекции гипомикроэлементозов у жеребых кобыл и новорождённых жеребят.

Литература

1. *Верболович П. А.* Железо в животном организме/Верболович П. А., Утешев А. Б. — Алма-Ата: Наука, 1967. — 266 с.
2. *Георгиевский В. И.* Минеральное питание животных/Георгиевский В. И., Анненков Б. Н., Самохин В. Т. — М.: Колос, 1979. — 471 с.
3. *Добровольский В. В.* География микроэлементов. Глобальное рассеивание. — М.: Высшая школа, 1983. — 272 с.
4. *Евдокимов П. Д.* Витамины, микроэлементы, биостимуляторы и антибиотики в животноводстве и ветеринарии/П. Д. Евдокимов, В. Д. Артемьев. — Л.: Колос, 1974. — 215 с.
5. *Енукашвили А. И.* Сезонные изменения минерального состава сыворотки крови крупного рогатого скота//Материалы XII Московского международного конгресса по болезням мелких домашних животных. — М., 2004. — С. 201.
6. *Селимов Р. Н.* Возрастные особенности минерального состава крови здоровых лошадей//Материалы VII научно-практической конференции по болезням лошадей. — М., 2006. — С. 76–77.

Ю.Ю. Бартенева

Сравнительная анатомия поджелудочной железы лошади

Резюме

Приведены видовые особенности анатомии поджелудочной железы лошади.

Ключевые слова: поджелудочная железа, лошадь, анатомия.

Введение

Поджелудочная железа — орган с двойной функцией. Экзокринная часть вырабатывает пищеварительный сок, содержащий ряд ферментов. Они принимают участие в расщеплении всех типов пищевых субстратов. На белки действуют трипсин, химотрипсин и карбоксипептидазы; на жиры — липаза, фосфолипаза, холестераза; на углеводы — амилаза; на нуклеиновые кислоты — нуклеаза. Она также выделяет бикарбонат-ионы, необходимые для ощелачивания содержимого, поступающего из желудка в двенадцатиперстную кишку. Эндокринной части органа вырабатывает гормоны инсулин и глюкагон. Они играют важную роль в регуляции углеводного метаболизма; инсулин обеспечивает превращение свободной глюкозы крови в гликоген ткани, в первую очередь печени и скелетных мышц, глюкагон оказывает противоположное действие.

Цель нашего исследования — определить анатомические особенности строения поджелудочной железы лошади.

Материал и методы исследования

Материалом для исследований служили трупы лошадей, доставленные на кафедру анатомии животных Санкт-Петербургской государственной академии ветеринарной медицины. Основными методами исследований были тонкое анатомическое препарирование и изготовление гистологических препаратов. Всего исследовано пять животных.

Результаты исследования

Анатомическая характеристика органа. Поджелудочная железа лошади — это относительно крупный орган. Она покрыта серозной оболочкой, под которой располагается соединительнотканная капсула. Железа состоит из трёх отделов — головки, тела и хвоста. Макроскопически хорошо прослеживается её дольчатое строение.

Фатеров дивертикул лошади

Экзокринная часть железы образована множеством белковых железистых концевых отделов и их выводными протоками. Последние из указанных сливаются вместе, образуя главный проток поджелудочной железы. Он приближается к S-образному изгибу двенадцатипёрстной кишки и, не доходя до её стенки 5–7 см, сливается с печёночным протоком. Так у лошади формируется общий печёночно-поджелудочный проток (фатеров дивертикул). В дальнейшем он прободает стенку двенадцатипёрстной кишки и открывается в её просвет. Конечный участок дивертикула содержит хорошо

развитый у лошади кольцевой слой мускулатуры — сфинктер Одди. У лошади имеется добавочный проток поджелудочной железы.

Панкреатические островки

Эндокринная часть поджелудочной железы представлена мелкими компактными скоплениями клеток — панкреатическими островками, относительно равномерно разбросанными по всему объёму органа. Каждый островок является миниатюрной железой внутренней секреции, пронизан синусоидными капиллярами, лишён выводных протоков и состоит из нескольких типов клеток.

Заключение

Таким образом, поджелудочная железа лошади имеет выраженные видовые особенности анатомии. Наиболее отчётливо они проявляются при формировании фатерова дивертикула.

Литература

1. *Беспалова Л.С.* Эволюция регионарных лимфатических узлов желудочно-кишечного тракта у млекопитающих// Вторая зоол. конф. — Минск, 1992. — С. 210–211.
2. *Зеленевский Н.В.* Международная ветеринарная анатомическая номенклатура. — М.: Мир, 2003. — 351 с.

А. Е. Белопольский

Современные методы переработки биоотходов

Резюме

В статье приведена характеристика современных методов переработки биоотходов.

Ключевые слова: биоотходы, переработка.

Введение

Сегодня одной из важнейших задач сельскохозяйственного производства является наиболее полное использование вторичных ресурсов, в т. ч. безотходная переработка сельскохозяйственного сырья. Для сельского хозяйства и пищевой промышленности характерно большое количество производственных отходов: конных заводов, птицефабрик, предприятий мясо- и рыбопереработки, животноводческих комплексов, зверохозяйств (боенские отходы, падёж, отходы мясопереработки, отходы торговли и т. п.), а также потерявшие потребительские качества: зерно, отруби, комбикорма, свёкла, картофель и т. п., которые можно переработать и использовать для кормления различных групп животных. В настоящее время многие предприятия АПК применяют технологию переработки отходов, используя варочные котлы, что экологически небезопасно и требует значительных энергетических затрат, другие же предприятия, не имеющие возможности перерабатывать отходы, проводят их захоронения в скотомогильниках и биотермических ямах.

Фирмой ЗАО «Экорм» разработан новый способ утилизации отходов животного происхождения совместно с наполнителями (зерно, зернопродукты и т. п.) и получения на этой основе высококачественного продукта, пригодного для кормления различных групп животных. Предлагаемая технология реализует принципиально новый подход к утилизации отходов биологического и растительного происхождения, при этом получается корм с высокой питательной ценностью и степенью усвояемости.

Новый способ утилизации биоотходов

Технология переработки основана на методе сухой экструзии. Экструзия — это процесс тепловой обработки в условиях высокого давления и температуры. При экструдировании происходят процессы измельчения, смешивания, термообработки, уничтожения микроорганизмов, клейстеризации крахмала, разрушения токсичных веществ, изменения текстуры, обезвоживания. Также при использовании метода переработки биологических отходов, основанного на сухой экструзии, происходит дезактивация ферментов липазы, ингибиторов трипсина, улучшение вкусовых качеств.

Основой разработанной технологии (рис. 1) является создание в определённой пропорции смеси измельчённых отходов животного происхождения совместно с растительным наполнителем, экструдирование этой смеси на модернизированном экструдере, а затем охлаждение и затаривание.

Преимущества такого метода переработки по сравнению с традиционными (в котлах-утилизаторах) заключается не только в приоритете этой технологии с точки зрения охраны окружающей среды (полное отсутствие отходов, выбросов, стоков и вредного запаха), но и значительно меньшими затратами на переработку, высокой степенью стерилизации, которая делает безопасными отходы, содержащие патогенные и болезнетворные микроорганизмы.

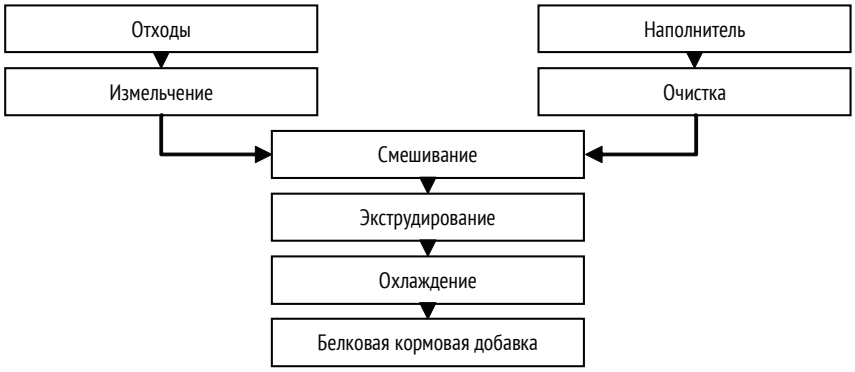

Рис. 1. Схема переработки биологических отходов

Данная технология (рис. 2) позволяет переработать отходы производственной деятельности, которые в этом случае рассматриваются как сырьё. Такое сырьё после переработки становится важной частью кормового рациона лошадей, свиней, КРС, рыбы и пушных зверей. Получаемый продукт обладает приятным запахом, имеет длительные сроки хранения, превосходит по качеству корм, изготовленный по традиционным технологиям. Такой продукт может выпускаться в различной форме (россыпь или гранулы) и использоваться в качестве полноценного корма или как основной ингредиент для включения в самые разнообразные рационы. Необходимо также отметить, что усвояемость получаемого продукта на 25–30 % выше, чем при кормлении традиционными видами кормов. Получаемый продукт имеет длительные сроки хранения, не менее 6-ти месяцев без изменения своих свойств за счёт низкой влажности (12–14 %) и бактериальной обсеменённости (не более 20 тыс. ед. при норме в 500 тыс. ед.).

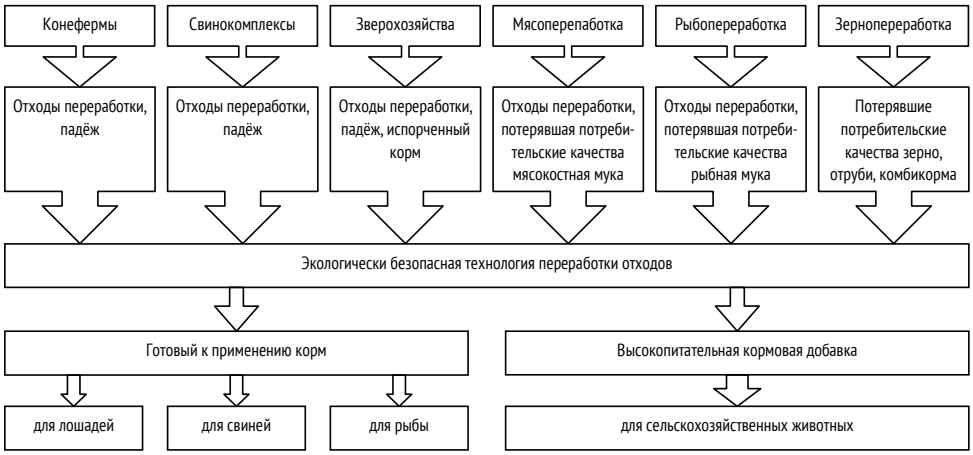

Рис. 2. Области применения технологии

Получаемая методом сухой экструзии продукция имеет следующие характеристики:

- влажность не более 14%, что позволяет хранить её в течение не менее 6 месяцев без изменения её свойств (поэтому при использовании экструдированного корма у животного должна быть в достатке чистая вода);
- протеин 14–22% (зависит от вида перерабатываемых отходов и растительного наполнителя) и хорошая усвояемость позволяют получать высокие привесы и сократить время содержания животных на откорме;
- бактериальная чистота не более 20 тыс. ед. (норма 500 тыс. ед.);
- обменная энергия 290–310 ккал в 100 г продукта;
- кормовые единицы порядка 1,1–1,2 в кг;
- химико-токсикологически — не токсичен;
- обладает высокими адсорбирующими свойствами и особыми вкусовыми качествами (при подмешивании является стимулятором потребления животными кормов более низкого потребительского качества);
- остальные показатели (клетчатка, фосфор, кальций и т. д.) зависят от вида перерабатываемых отходов животного происхождения и наполнителя.

Конечной целью переработки биоотходов является получение высокопитательного продукта с полным спектром минеральных и витаминных компонентов натурального происхождения. Применение данной технологии позволит повысить рентабельность сельскохозяйственных предприятий и будет способствовать расширению их кормовых ресурсов.

Литература

1. *Вайнштейн Э. Ф.* Переработка биомассы высокоскоростным пиролизом//Вестник научно-технического развития. — 2007. № 1. — С. 4–11.
2. *Крупенин В. Л.* К проблеме переработки биоотходов//Успехи современного естествознания. — 2008. № 6. — С. 137–138.

Л. К. Логинова, А. В. Прусаков, М. В. Щипакин

Морфофункциональная характеристика респираторно-моторного аппарата лошади

Резюме

Проведены исследования респиратоно-моторного аппарата лошади с учетом обменных процессов в организме.

Ключевые слова: лошадь, легкие, носовая полость, носовой ход.

Введение

Организм лошади, как единое целое, постоянно находится в тесной взаимосвязи с окружающей средой. Возникающие изменения в среде естественного обитания и в условиях содержания приводят к перестройке структур и функций, как отдельных систем, так и организма в целом при этом не является исключением и респираторно-моторный аппарат лошади.

Результаты исследований

С анатомической точки зрения дыхательная система представляет собой совокупность органов, выполняющих воздухопроводящую и газообменную функции.

К воздухоносным путям относят носовую полость, носоглотку, гортань, трахею и бронхи. Последние представляют собой систему трубок, концевые отделы которых заканчиваются тонкостенными слепыми расширениями — легочными альвеолами.

Вдох ртом невозможен

Лошадь дышит только через ноздри. Вдох ртом у лошади невозможен из-за очень длинной небной занавески, которая закрывает вход в гортань со стороны ротовой полости. Ноздри у лошади большие, подвижные и по форме напоминают перевернутую запятую. Они являются очень уязвимым местом у лошади (сап, мыт). Расположенная вверху суженая часть ноздри является входом в носовой дивертикул. Этот дивертикул выстлан волосатой кожей и имеет форму конуса, направленного своей вершиной аборально. Его длина достигает 5–7 см. Наличие дивертикула надо учитывать при введении носоглоточного зонда.

Помни о дивертикуле

При интенсивном дыхании ноздри могут широко раскрываться. Иногда при сильном беге и форсированном дыхании боковые участки ноздрей могут западать внутрь, и тогда животное при вдохе задыхается и может даже упасть. Это происходит за счет мягкой боковой стенки носа и щели между началом дивертикула и носовой полостью. Поступление воздуха в носовую полость регулируется за счет подвижных крыловидных хрящей.

Остов стенок воздухоносных путей является костно-хрящевым (носовая полость) или хрящевым (гортань, трахея, бронхи). За счет этого при вдохе

и выдохе их просвет не спадается. Слизистую оболочка воздухоносных путей обильно снабжена кровеносными сосудами и многорядным мерцательным эпителием. Эпителиальный слой содержит много желез, выделяющих слизь, которая улавливает частицы пыли, очищая тем самым вдыхаемый воздух. Слизь также увлажняет дыхательные пути а, следовательно, и проходящий через них воздух. Движение ресничек эпителия способствует продвижению слизи с налипшими на неё частицами пыли в область носоглотки, откуда они удаляются из дыхательной системы.

Носовая полость у лошадей полностью расположена в лицевом отделе черепа и в отличие от остальных животных сильно удлинена. Как и у всех млекопитающих, она делится носовой перегородкой на правую и левую половины. Под слизистой оболочкой в области перегородки и дна носовой полости у лошади располагается густое венозное сплетение, обеспечивающее согревание вдыхаемого воздуха. Слизистая оболочка имеет складчатый рельеф. В ее толще содержится большое количество желез, секрет которых способствует увлажнению и очищению от пыли вдыхаемого воздуха. На границе преддверия носа и основания носовой перегородки открывается слезно-носовой канал. У лошади в отличие от остальных животных носонебный канал со стороны ротовой полости заканчивается слепо.

Между стенками носовой полости, носовыми раковинами и носовой перегородкой располагается четыре носовых хода.

Дорсальный носовой ход у лошади самый узкий (1,0–1,5 см), оканчивается слепо и выполняет чисто обонятельную функцию. Слизистая, выстилающая этот ход, имеет желтоватый и содержит обонятельные клетки.

Средний носовой ход подразделяется на обонятельную и дыхательную части. Он значительно короче дорсального хода и по направлению назад расширяется в 2–4 раза. Этот ход сообщается со всеми околоносовыми синусами, которые у лошади с возрастом имеют тенденцию к расширению. Это необходимо учитывать при протекании ринитов, так как воспалительные процессы со слизистой оболочки носовой полости могут распространяться на нежную слизистую оболочку околоносовых синусов.

Четыре носовых хода

Вентральный носовой ход является чисто дыхательным, то есть в выстилающем его эпителии отсутствуют обонятельные клетки. Этот ход открывается непосредственно в хоаны. Хоаны лошади широкие имеют округлую форму, лежат горизонтально и как у всех животных открываются в носоглотку. По своему размеру носоглотка лошади значительно больше ротоглотки. В ее боковых участках, позади хоан, открываются отверстия слуховых труб, которые соединяют полость среднего уха глоткой. У лошади эти отверстия имеют щелевидную форму и достигают в длину до 5 см. Они прикрыты полулунными хрящевыми складками. Возле боковых стенок глотки слуховые трубы образуют выпячивания — воздухоносные мешки. У молодых животных (жеребята до 1 года) часто встречается тимпания воздухоносных мешков. При этом воздух может накапливаться в этих образованиях мешках во время выдыхания или при глотании. Тимпания воздухоносных мешков может быть односторонней или двусторонней. В связи с этими особенностями необходимо учитывать, что воспалительный процесс при фарингите через слуховую трубу может переходить по продолжению на среднее ухо.

Из носоглотки воздух попадает в гортань. Она является органом, который изолирует дыхательный путь при проглатывании пищи, а также обеспечивает звукообразование. Гортань это подвижный орган, косвенно участвующий в акте глотания. Слизистая оболочка гортани очень чувствительна. При ее раздражении инородными предметами или частицами корма у лошади рефлекторно возникает кашель. В своем составе гортань содержит голосовые связки.

Гортань, свистящее удушье

При обычном дыхании голосовые связки расслаблены и щель между ними сужается. При выдохе воздух, проходя через узкую щель, заставляет колебаться голосовые связки, что приводит к образованию звука. От степени натяжения голосовых связок зависит высота тона звука. При натянутых связках звук выше, при расслабленных — ниже. Дрожанию голосовых связок у лошади и образованию звуков способствуют движения языка, губ и щек, сокращение мышц самой гортани. С возрастом в связи с окостенением хрящей гортани меняется их эластичность, что вызывает изменения голоса. У самцов голосовые связки длиннее, чем у самок. Этим объясняется более низкий голос у самцов.

Часто в практике встречаются случаи полупаралича гортани. Чаще это возникает у лошадей в возрасте 3–6 лет. Главным образом от этого заболевания страдают кастраты (71 %), реже — жеребята (20 %) и еще реже — кобылы. Полупаралич наблюдается чаще всего с левой стороны. Это происходит из-за паралича расширителей голосовой щели, иннервируемых возвратным нервом. Такое состояние характеризуется расстройством дыхания (симптом свистящего удушья).

Из гортани вдыхаемый воздух поступает в трахею (дыхательное горло). Трахея состоит из ряда трахеальных колец, построенных из гиалинового хряща. Эти кольца не замкнуты с дорсальной стороны и соединены кольцевыми связками. Длина трахеи у лошади находится в прямой зависимости от длины шеи и грудной конечности. У лошадей трахея слегка сплюснута сверху вниз и имеет поперечно-овальную форму. Ширина ее просвета в среднем составляет 6–7 см, а высота 4–5 см. Такая форма трахеи и не замкнутость ее колец дают возможность пищеводу беспрепятственно расширяться в момент прохождения пищи. Чередование в составе трахеи хрящей и соединительной ткани позволяет ей сохранять необходимую жесткость, постоянное зияние просвета и в то же время легко изгибаться при поворотах шеи.

В области первых трех колец трахеи у лошади располагаются парные щитовидные железы. Бифуркация трахеи у лошади находится на уровне 5–6 ребра, а с возрастом постепенно может смещаться в каудальном направлении. Слизистая оболочка трахеи очень чувствительна, выстлана мерцательным эпителием и содержит в своей толще трахеальные железы.

Такое строение воздухоносных путей лошади позволяют выполнять различные функции, возложенные на органы дыхания при различных нагрузках на организм.

Как и у всех млекопитающих, у лошади органами, в которых происходит газообмен, являются парные легкие. Однако осуществление респираторной функции легких возможно только при наличии специальной дыхательной моторики грудной клетки. Грудная клетка приводится в движение путем согласованной работы мышц вдыхателей и выдыхателей, а также диафрагмы и мышц брюшного пресса. У лошади подвижные стенки грудной клетки и живота совершая периодически дыхательные движения, изменяют общий объем грудной полости, а следовательно и легких. За счет этих движений осуществляются акты вдоха и выдоха.

Легкие являются трубчато-альвеолярными органами паренхиматозного типа строения. Респираторный отдел легких включает в себя респираторные бронхиолы, альвеолярные ходы, альвеолярные мешки и альвеолы. Все эти структуры в совокупности составляют структурно-функциональную единицу легкого — ацинус. В ацинусах происходит газообмен между вдыхаемым воздухом и кровью. Каждый ацинус в среднем содержит 400–600 альвеол. Легочная долька у лошади как правило образована 12–20 ацинусами. Ацинусы занимают в легких лошади до 90 % объема.

Легкие лошади занимают 4/5 объема грудной полости и плотно прилегают к ее органам и стенкам. У лошади в отличии от других животных не наблю-

дается деление легких на доли глубокими вырезками. Это связано с тем, что сердце у лошади большое и имеет округлую форму, а грудная клетка сужена в передней части. Эта особенность в строении легких лошади сильно осложняет протекающие в них воспалительные процессы. Коэффициент ассиметрии правого и левого легких у лошади равен 1,21.

Лошади, как быстро бегающему животному с высоким уровнем обмена веществ, необходимо большое количество кислорода. Это обеспечивается за счет увеличения дыхательной поверхности легких. Общее количество альвеол в легких лошади достигает 5000 млн, а их суммарная площадь равняется 500 м^2.

Легкие лошади богаты эластическими волокнами. В связи с этим они наиболее подвержены альвеолярной эмфиземе, возникающей при чрезмерной дыхательной нагрузке. Мускулатура, заложенная в бронхи лошади, может регулировать интенсивность прохождения в них воздуха при дыхании. Чрезмерное самопроизвольное сокращение мышечного слоя мелких бронхов может привести к асфиксии.

Легочная плевра богата болевыми рецепторами, которые отсутствуют в самих легких.

Выводы

В заключении необходимо отметить, что респираторно-моторный аппарат лошади во время своей работы оказывает большое влияние на уровень обменных процессов в организме и на деятельность всех других органов и систем. При этом особенно тесно связаны органы дыхания и кровообращения. Более детальное, углубленное изучение морфологии дыхательного аппарата позволит по новому понять механизмы возникновения и развития болезней, а также разработать мероприятия по их профилактике, диагностике и лечению.

Литература

1. *Зеленевский Н. В.* Анатомия лошади. СПб, 2003.
2. *Зеленевский Н. В., Соколов В. И.* Клиническая анатомия лошади. СПб, 2001.
3. *Международная ветеринарная анатомическая номенклатура.* Четвертая редакция. Перевод и русская терминология проф. Зеленевского Н. В., М., «Мир», «Колос», 2003.

Л. К. Логинова, А. В. Прусаков, М. В. Щипакин

Особенности локомоторного аппарата лошади

Резюме

Проведены исследования локомоторного аппарата лошади с учетом обменных процессов в организме.

Ключевые слова: лошадь, конечность, скелет, вес.

Введение

Лошадь, как большинство копытных животных, в процессе эволюции приспособилась к легкому, быстрому и неутомимому передвижению по земле. В процессе эволюции лошадь, в связи с утерей хватательной функции конечностей, приобрела высокую степень их приспособленности к совершению быстрых возвратно-поступательных движений. Именно этот факт является доминирующим в построении всех звеньев конечностей у этих животных.

Результаты исследований

Внутренний скелет лошади представляет собой прочный остов тела. Он служит опорой для всего животного в целом и является носителем всех его мягких частей. Как пассивная часть системы движения скелет сформирован в сложный комплекс рычагов, приспособленных для выполнения организмом самых разнохарактерных общих и местных движений, производимых сокращением мускулов, закрепленных на звеньях скелета.

В отличие от всех сельскохозяйственных животных жеребята при рождении имеют более тяжелый скелет. Его вес составляет 23–25 % от массы тела новорожденного. У взрослых особей, в зависимости от упитанности, на долю скелета приходится 7–12 % от массы животного.

В отличие от костей других менее подвижных животных кости лошади характеризуются более сильным развитием. Они лучше развиты в длину и толщину, отличаются более плотным строением компактного вещества и повышенной крепостью.

Стило- и зейгоподий

Плечевая и бедренная кости лошади по сравнению с другими млекопитающими наиболее сложны по своей скульптуре благодаря резко выступающим буграм, гребням, шероховатостям и ямкам, служащим для более прочного прикрепления больших массивов мускулатуры. За счет ослабления функции хватания и приобретение конечностями высокой приспособленности к быстрым поступательным движениям у лошади утрачивается подвижности друг около друга костей зейгоподия. При этом изменение способа хождения (копытоходящие) отражается в сторону уменьшения локтевой кости. С течением эволюции происходит редукция дистальной трети локтевой кости до незначительного остатка, существующего в виде придатка на лучевой кости. В отличие от локтевой кости в связи с особенностями локомоции лучевая кость наоборот становится более массивной. На тазовой конечности по тем же причинам наблюдается сильная редукция малоберцовой и сильное развитие большеберцовой костей.

Третий луч автоподия

Наибольшим изменениям, вызванным односторонней функцией конечностей (передвижение по земле), подверглись кости автоподия. Это связано с тем, что для быстробегающих животных важно касаться почвы меньшей площадью опоры. Это привело у лошади к сильному развитию центрального третьего луча, редукции второго и четвертого до грифельных костей и плотной атрофии первого и пятого лучей. Все эти изменения позволяют лошади легче и удобнее передвигается по земле.

Приспособленность лошади к быстрому передвижению по земле также отложило отпечаток на строение осевого скелета. Так шейный отдел позвоночного столба в совокупности с черепом, представляет собой гибкий одноплечий рычаг. Этот рычаг играет большую роль при движениях животного, способствуя своим поднятием (или опусканием) быстрому перемещению центра тяжести туловища. Перемещение центра тяжести в свою очередь необходимо для сохранения равновесия при отталкивании конечностями. Гибкость и значительная амплитуда движений шейного отдела обуславливаются длинными телами шейных позвонков, а также обширной площадью суставных поверхностей головок и ямок позвонков и суставных отростков.

Шея, спина и поясница при локомоции

Тела позвонков грудного и поясничного отделов располагаются в форме пологой дуги, направленной выпуклостью дорсально. При этом наибольшая изогнутость падает на краниальную половину грудного отдела. Вся эта позвоночная дуга служит как бы аркой, перекинутой поясами грудных и тазовых конечностей. Эта арка служит во время движений передатчиком импульсов, исходящих от тазовых конечностей к переднему участку тела и, наоборот — от передних конечностей назад.

Поясничный отдел как задняя часть рассматриваемой позвоночной арки служит непосредственным передатчиком вперед импульсов, исходящих от тазовых конечностей. В связи с тем что он испытывает сильную нагрузку последние поясничные позвонки соединяются суставами между собой и крестцовой костью. Благодаря всем этим особенностям строения позвоночника у лошади тазовые конечности могут легко толкать туловище вперед.

Для лошади в связи с утерей хватательной функцией конечностей характерна сильная степень развития сухожильно-связочного аппарат. Некоторые мышцы у этого вида животных (пронаторы, супинаторы предплечья; короткие мускулы пальцев) превратились в прочные связки, а третья малоберцовая и средняя межкостная мышцы — в сухожильные тяжи. При этом средняя межкостная мышца у лошади выполняет функцию подвешивающей связки сесамовидных костей путового сустава.

Для лошади характерно сильная степень развития мускулатуры, от которой во многом зависит сила тяги лошади и быстрота ее аллюров. Для лошадей тяжеловозных пород характерна более рыхлая, сырая мускулатура. Она представлена в основном короткими и толстыми мышцами способными мало сокращаться в длину. Эти мышцы своей массой и толщиной обеспечивают тяжеловозам большую силу тяги. У спортивных лошадей, напротив, мускулатура плотная. Она в основном состоит из длинных и тонких мышечных волокон, склонных к значительному сокращению в длину, что и обуславливает большую амплитуду движений.

У лошадей в отличие от остальных травоядных наиболее сильно развиты дорсальные мышцы позвоночного столба и мышцы тазовой конечности, так как эти группы мышц являются ведущими при поступательном движении.

Выводы

Таким образом, способность к быстрому передвижению по земле, приобретенная в процессе эволюции, наложило сильный отпечаток на строение всего организма лошади. Наиболее сильно это отразилось на устройстве локомоторного аппарата.

Литература

1. *Зеленевский Н. В.* Анатомия лошади. СПб, 2003.
2. *Зеленевский Н. В.* Клиническая анатомия лошади. СПб, 2001.
3. *Международная ветеринарная анатомическая номенклатура.* Четвертая редакция. Перевод и русская терминология проф. Зеленевского Н. В., М., «Мир», «Колос», 2003.

Ю.Г. Палевич., Ю.Г. Попов

Вкусовые предпочтения лошадей

Резюме

Проведены исследования по вкусовым предпочтениям лошадей СДЮШ п. Тулинское с учётом норм кормления.

Ключевые слова: лошадь, лакомство, выбор.

Введение

В настоящее время частных коневладельцев становится всё больше. Профессионалы и просто любители приобретают себе копытного друга и заботятся о нём. Как и любое животное, лошади любят лакомства. Есть устоявшееся мнение, что лакомство для лошади — это морковь, сахар и яблоки. Действительно ли это так, или у них есть другие вкусовые предпочтения, не известные человеку? Это и предстоит выяснить в нашей работе.

Материал и методика исследований.

Данное исследование проводилось на лошадях СДЮШ п. Тулинское. Было выбрано десять лошадей: Потомок, Сальвадор, Мурманск, Оби–Ван–Кеноби, Кипарис, Аргумент, Галактика, Бельведер, Византия, Акробат. Опыт состоял из двух частей: 1 — «знакомое/незнакомое» — лошадям на выбор предлагался мармелад и морковь (оба образца оранжевого цвета); 2 — «выбор по-вкусу» — перед лошадьми на столик выкладывались морковь, капуста, яблоко, сахар-рафинад и печенье. Животные съедали лакомства в разном порядке.

Подсчёт результатов производился по следующей схеме: каждому образцу, в зависимости от очерёдности его поедания, присуждались баллы:

- съедено первым — 4 балла;
- съедено вторым — 3 балла;
- съедено третьим — 2 балла;
- съедено четвёртым — 1 балл;
- съедено пятым — 0 баллов.

Затем производились расчёты по формуле:

X = A*100/40,

где A — сумма баллов исследуемого образца,

40 — максимальное количество баллов,

X — значение искомого образца, в %.

Результаты эксперимента и их обсуждение

Результаты первого опыта «знакомое/незнакомое». Первой съели морковь 90%, мармелад 10%; съели только морковь 50%, только мармелад 10%, съели морковь, а затем мармелад — 40%.

Из этого следует вывод, что знакомым лакомствам лошади отдают предпочтение. Хотя и среди них встречаются гурманы. Сальвадор съел мармелад, а от моркови отказался.

В результате второго опыта «выбор по-вкусу»: капуста — 84%, яблоко — 74%, морковь — 56%, сахар-рафинад — 52%, печенье — 14%.

Схема опыта

Лошади подходили к столику и обнюхивали образцы, выбирая наиболее «вкусные». Самое большое предпочтение животные отдали капусте, наименьшее - печенью. Такой результат мог быть получен в связи с тем, что сахар-рафинад лошади получают ежедневно, как «награду» на тренировках, морковь и яблоки приносят дети. Капусту животные получают редко. А печенье им незнакомо и «шуршит», когда его трогаешь. Животные проявляли интерес к печенью, но при соприкосновении печенье сдвигалось на столике с громким шуршанием, что пугало животных. При проведении данного опыта на другой конюшне результат будет другим, т.к. лошади получают другие лакомства.

Выводы

В результате первого опыта выяснилось, что знакомым лакомствам лошади отдают предпочтения. В результате второго опыта самое большое предпочтение животные отдали капусте, а наименьшее печенью.

Литература

1. *Герасимов А.Е.* Лошади. — М.: Рече, 2004. — 176 с.
2. *Добрынин В.П.* Кормление и уход за лошадью и выращивание молодняка.М.–Л.: Сельхозгиз, 1934. — 96 с.
3. *Практикум по кормлению сельскохозяйственных животных: учеб. пособие/* Л.В. Топорова, А.В. Архипов, Р.Ф. Бессарабова [и др.]. — М.: КолосС, 2004. — 296 с.
4. *Практическое коневодство/* В.В.Калашников, Ю.А. Соколов, В.Ф. Пустовой [и др.]; под ред. В.В. Калашникова. — М.: Колос, 2000. — 176 с.

Р.Н. Селимов

Активность глутатионпероксидазы как маркер обеспеченности организма лошадей селеном

Резюме

Приведены данные о содержании селена в крови лошади.

Ключевые слова: лошадь, селен, сыворотка, кровь.

Введение

Необходимым фактором полноценного роста и развития лошадей является обеспечение потребности организма набором всех питательных веществ, необходимых для оптимального течения процесса обмена веществ. Однако применяемые в хозяйстве рационы не всегда удовлетворяют потребности организма животных в биологически активных веществах, в том числе и микроэлементах. Одним из эссенциальных микроэлементов для лошадей является селен. Потребность в нём определяется тем, что селенсодержащие биомолекулы задействованы в иммунных реакциях [4], метаболизме тиреоидных гормонов [8], предупреждении окислительного стресса [1]. Последнее обусловливает важную роль селена в повышении выносливости лошадей, предотвращении возникновения миопатий [5,6]. Следовательно, контроль обеспеченности лошадей селеном в ряде случаев, в особенности в условиях низкого содержания его в биосфере, а также в отношении спортивных лошадей, является необходимым для поддержания их работоспособности или спортивной формы.

Эссенциальный селен

Наиболее распространённый метод оценки селенового статуса животных — определение содержания собственно селена в сыворотке крови либо в тканях. Однако содержание селена в ткани не всегда отражает вовлечённость селена в биохимические процессы в организме. Кроме того, определение концентрации селена в биосубстратах требует применения весьма сложных и трудоёмких методик (ААС, ИВА, флуориметрия и др.).

W.G. Hoekstra в 1975 г. высказал предположение о том, что активность селенсодержащего фермента глутатионпероксидазы можно рассматривать как маркер селенового статуса организма, аргументируя это среди прочего и тем, что глутатионпероксидаза представляет только «функциональный» селен в тканях, а не тот селен, который неспецифически инкорпорируется в белки или образует биологически неактивные комплексы с тяжелыми металлами [2].

Приведённое исследование было направлено на установление корреляционной зависимости между содержанием селена в сыворотке крови и волосяном покрове и активностью глутатионпероксидазы в сыворотке крови.

Материалы и методы

Исследования проводились в весеннее и летнее время года на клинически здоровых кобылах латвийской, ганноверской породы в возрасте от 3 до 10 лет. В опыте было задействовано 40 голов. Перед взятием крови проводили

клинический осмотр животных и термометрию. Взятие крови производили из яремной вены. Взятие проб волосяного покрова осуществляли в области холки путём выстригания.

Концентрацию селена в сыворотке крови определяли методом инверсионной вольтамперометрии на приборе АВА-3. Концентрацию селена в волосяном покрове определяли методом атомно-абсорбционной спектрометрии на приборе Unicam AAS-939. Активность глутатионпероксидазы устанавливали при помощи реактива Эллмана.

Результаты и обсуждение

Было установлено, что концентрация селена в сыворотке крови лошадей характеризуется существенными различиями (от 0,2 до 2,1 мкмоль/л) с тенденцией к повышению с возрастом. Аналогичная тенденция прослеживалась и для концентрации селена в волосе (от 0,19 до 0,44 мкмоль/г). Активность глутатионпероксидазы в сыворотке крови исследуемых лошадей колебалась в диапазоне от 9,8 до 17,6 мкмоль/мин/г белка.

Корреляционный анализ

Корреляционный анализ показал следующее: установлена прямая корреляционная зависимость средней силы между концентрацией селена и активностью глутатионпероксидазы в сыворотке крови ($r=0,590$ при $p<0,01$), а также прямая корреляционная зависимость средней силы между концентрацией селена в волосе и активностью глутатионпероксидазы в сыворотке крови ($r=0,643$ при $p<0,01$).

Полученные данные позволяют рассчитывать на то, что селеновый статус животных, в частности лошадей, можно оценивать путём измерения активности глутатионпероксидазы в крови. Данный метод является достаточно доступным и легко выполнимым как с помощью реактива Эллмана (в приведённом исследовании), так и методом Paglia и Valentine (удобны в применении коммерческие наборы типа Ransel).

В то же время следует отметить, что осложняющим фактором в использовании глутатионпероксидазы для оценки селенового статуса предстаёт то обстоятельство, что на активность фермента влияют, помимо потребления селена, многие физиологические параметры [8]. Среди них — пол животного, голодание, воздействие некоторых окислительных стрессоров, токсикантов или тяжёлых металлов, дефицит железа и витамина B_{12}. Отсюда следует, что если глутатионпероксидаза служит действительным показателем статуса селена, то эти параметры необходимо контролировать или компенсировать. Тем не менее, при использовании селенсодержащих препаратов по изменению активности глутатионпероксидазы можно судить о степени усвоения селена [3].

Литература

1. *Avellini L.* Effect of exercise training, selenium and vitamin E on some free radical scavengers in horses/ Avellini L., Chiaradia E., Gaiti A.// Comparative Biochemistry and Physiology Part B: Biochemistry and Molecular Biology. — 1999. — Vol. 123(2). P. 147–154.
2. *Hoekstra W.G.* Biochemical function of selenium and. its relation to vitamin E/ Hoekstra W.G.// Fed. Proc. — 1975. — Vol. 34. P. 2083–2089.
3. *Johannesson T.* Selenium and GPX activity in blood from pregnant and non-pregnant ewes and selenium in forage on sheep farms of various scrapie categories in Iceland / Johannesson T., Gudmundsdottir K.B., Eiríksson T., Barash J., Kristinsson J., Sigurdarson S.// Essential Trace Elements for Plants, Animals and Humans. Rit LBHI nr. 3. Landbunadarhaskoli Islands. — 2005. P. 37–39.

4. *Knight D.A.* The effect of dietary selenium on humoral immunocompetence of ponies / Knight D.A., Tyznik W.J. // J Anim Sci. — 1990. — Vol. 68. P. 1311–1317.

5. *Lofstedt J.* White muscle disease of foals/ Lofstedt J.// Veterinary Clinics of North America: Equine Practice. — 1997. — Vol. 13. P. 169–185.

6. *Ludvikova E.* Evaluation of selenium status in horses in the Czech Republic/ Ludvikova E., Pavlata L., Vyskocil M., Jahn P.// Acta Veterinaria Brno. — 2005. — Vol. 74. P. 369–375.

7. *McAdam P.A.* Effect of age, sex, and race on selenium status of healthy residents of Augusta, Georgia/ McAdam P.A., Smith D.K., Feldman E.B., Hames C.// Biological Trace Element Research. — 1984. — Vol. 6. N 1. P. 3–9.

8. *Surai P.F.* Selenium in Nutrition and Health/ Surai P.F.// Nottingham University Press, Nottingham. 974 p.

Р.Н. Селимов

Возрастная динамика содержания микроэлементов в волосяном покрове лошадей

Резюме

Приведены морфометрические данные о содержании микроэлементов в волосяном покрове лошади.

Ключевые слова: лошадь, микроэлементы, возраст, волосяной покров.

Введение

В основе многих заболеваний животных лежит недостаточное поступление микроэлементов в организм. Это связано с тем, что микроэлементы, включающиеся в состав молекул живых организмов, в основном незаменимы для животных [2].

Основным источником поступления микроэлементов в организм животных являются корма. При этом уровень поступления микроэлементов в основном определяется биогеохимическими условиями, которые характерны для среды обитания животных. Это обусловлено тем, что химический состав растений, которые применяются для изготовления кормов, зависит от обеспеченности микроэлементами почв.

Считается, что растения, произрастающие на дефицитных по микроэлементам почвах, биохимически неполноценны. Соответственно, корма, полученные из таких растений, не всегда могут удовлетворить потребности животных в микроэлементах [5]. Содержание минеральных веществ в кормах также зависит и от климатических условий и зачастую оно значительно ниже эталонных показателей. Во многих регионах Российской Федерации корма являются дефицитными по кобальту, меди, марганцу, цинку, магнию, йоду и селену.

Корма дефицитны микроэлементами

Несомненно, что в отдельных областях земного шара почвы и произрастающие на них растения могут характеризоваться и избыточным содержанием микроэлементов, что, в свою очередь, может привести к гипермикроэлементозам у животных [10]. Однако гораздо чаще исследователи сталкиваются с явлениями гипомикроэлементозов. Почвы Ленинградской области отличаются пониженным содержанием меди, кобальта, йода, селена, в меньшей степени цинка, и, таким образом, в условиях Ленинградской области животные подвергаются риску развития гипомикроэлементозов [1, 4]. Поэтому в данном регионе исследование микроэлементного статуса животных и способов его коррекции представляет значительный интерес.

В биохимической диагностике микроэлементозов широко распространено исследование концентрации металлов в крови. Однако считается, что исследование крови отражает кратковременные по экспозиции отклонения микроэлементного состава и не вполне адекватно отражает общий элементный статус организма [6, 8]. К тому же концентрация химических элементов в крови находится под жёстким влиянием систем, обеспечивающих стабильность химического состава крови и её буферные свойства [3]. В последнее время всё большее распространение находит альтернативный метод оценки

минерального обмена — исследование макро- и микроэлементного состава волосяного покрова животных. Это связано с тем, что волосы, осуществляющие аккумуляцию химических элементов, дают характеристику общего элементного статуса организма, формирующегося в течение значительного временного промежутка. К тому же стабильность химического состава волос обеспечивается кератиновой оболочкой, препятствующей как потере внутренних компонентов, так и проникновению внешних загрязнений [9].

Материалы и методы

Исследования проводились на клинически здоровых кобылах в возрасте от 3 до 10 лет, содержащихся в условиях частной конюшни в Ленинградской области. В эксперименте было задействовано 40 лошадей, в том числе 10 в возрасте 3-4 лет, 10 в возрасте 5-6 лет, 10 в возрасте 7-8 лет, 10 в возрасте 9-10 лет. Волосяной покров отбирали в области шеи. В образцах волоса определяли содержание цинка, меди, селена, марганца. Определение выполнялось методом атомно-абсорбционной спектрометрии.

Результаты исследований

Результаты исследований представлены в табл.

Таблица. Содержание цинка, меди, марганца, селена в волосяном покрове лошадей

Показатель	Единица измерения	Возрастная группа			
		3–4 года	5–6 лет	7–8 лет	9–10 лет
Цинк	нмоль/г	926,3±46,0	1479,5±84,3	1518,4±101,3	1720,1±76,2
Медь	нмоль/г	57,9±6,3	49,9±6,7	83,5±7,1	99,6±10,4
Марганец	нмоль/г	96,8±8,4	123,0±14,9	129,8±8,0	121,8±12,7
Селен	нмоль/г	206,8±28,5	289,3±15,3	330,4±18,8	409,0±25,2

Из данных таблицы видно, что наименьшая концентрация цинка обнаруживается в волосе лошадей 3-4 лет; у лошадей других возрастных групп эта величина достоверно выше. Содержание меди у лошадей 7-8 лет достоверно выше, чем у более молодых. По содержанию марганца достоверные отличия между возрастными группами не выявлены. Концентрация селена у лошадей 5-6 и 9-10 лет достоверно выше, чем у лошадей 3-4 и 7-8 лет соответственно. Достоверные отличия в содержании селена у лошадей 5-6 и 7-8 лет не выявлены, однако тенденция к повышению концентрации селена с возрастом имеется.

Референсные данные

Обсуждение полученных результатов. В эксперименте выявлено, что наименьшим содержанием микроэлементов в волосяном покрове характеризуются лошади в возрасте 3-4 лет. Это, по-видимому, связано с повышенной потребностью в микроэлементах до достижения физиологической зрелости. Полученные результаты частично согласуются с данными некоторых авторов, обнаруживших увеличение концентрации меди и цинка у лошадей с возрастом [7]. В то же время содержание марганца у всех возрастных групп достоверно не отличается. Это обстоятельство, вероятно, обусловлено тем, что биогеохимическая среда Ленинградской области характеризуется достаточным, а местами и повышенным содержанием марганца, ввиду чего полностью удовлетворяется потребность животных в этом микроэлементе. Необходимо отметить, что биохимическое исследование волосяного покрова животных ещё не приобрело широкого распространения в практике, и по этой причине информация для сравнительной оценки содержания микроэ-

лементов в волосе довольно скудна. В связи с этим предполагается использовать полученные результаты в качестве референсных данных.

Литература

1. *Велданова М.В.* Медико-экологическое обоснование и алгоритм проведения диагностики и профилактики микроэлементозов в йододефицитных биогеохимических провинциях// Медицинский научный и учебно-методический журнал. — 2002. № 8. — С. 71–79.
2. *Георгиевский В.И., Анненков Б.Н., Самохин В.Т.* Минеральное питание животных. — М.: Колос, 1979. — 471 с.
3. *Гресь А.А., Ниткин Д.М., Ставров П.В., Тарасюк И.В., Юрага Т.М.* Соотношения макроэлементов Ca, Mg, P в системе «волосы — кровь — моча» у больных мочекаменной болезнью// Материалы I съезда урологов Республики Беларусь в г. Минске (Беларусь) 9–10 октября 2008 года.
4. *Ковальский В.В.* Геохимическая экология. — М.: Наука, 1974. — 280 с.
5. *Кузнецов С., Кузнецов А.* Микроэлементы в кормлении животных// Животноводство России. — 2003. № 3. — С. 16–19.
6. *Armelin M.J.A., Ávila R.L., Piasentin R.M., Saiki M.* Effect of chelated mineral supplementation on the absorption of Cu, Fe, K, Mn and Zn in horse hair// Journal of Radioanalytical and Nuclear Chemistry. — 2003. Vol. 258 N 2. P. 449–451.
7. *Asano R., Suzuki K., Otsuka T., Otsuka M., Sakurai H.* Concentrations of toxic metals and essential minerals in the mane hair of healthy racing horses and their relation to age// The Journal of veterinary medical science/ the Japanese Society of Veterinary Science. — 2002. 64(7). P. 607–610.
8. *Christodoulopoulos G., Roubies N., Karatzias H., Papasteriadis A.* Selenium concentration in blood and hair of holstein dairy cows// Biological Trace Element Research. — 2003. Vol. 91. № 2. P. 145–150.
9. *Dobrzanski Z., Jankowska D., Dobicki W., Kupczynski R.* The influence of different factors on the concentration of elements in hair of horses// Animals and environment. Vol. 2: Proceedings of the XIIth ISAH Congress on Animal Hygiene, Warsaw, Poland, 4–8 September 2005.
10. *Whitehead D.C.* Nutrient Elements in Grassland: Soil-Plant-Animal Relationships. — Oxford University Press, 2001. — 369 p.

Е.В. Уторова, И.Б. Цыганок

Плодовитость кобыл русской и владимирской тяжеловозных пород

Резюме

Изучили воспроизводительные качества кобыл русской тяжеловозной породы племенного конного завода «Вологодский» и владимирской тяжеловозной породы конного завода «Монастырское подворье».

Ключевые слова: лошадь, русская тяжеловозная порода, владимирская тяжеловозная порода, воспроизводительные качества.

Введение

В России выведены три отечественные тяжеловозные породы лошадей: русская, советская и владимирская. Все три породы отличаются превосходными рабочими качествами, высокими адаптивными свойствами. Наиболее популярными являются владимирские и русские тяжеловозы. Владимирских ценят за нарядный экстерьер, яркую масть, хорошую подвижность и производительную рысь. Более универсальной и удобной в содержании считается русская тяжеловозная порода. Советских тяжеловозов принято относить к самой «сильной» отечественной породе, способной развивать большую силу тяги, поэтому они более пригодны для хозяйств, где требуется перевозка больших грузов, обработка тяжелых почв. Лошади этой породы незаменимы в продуктивном коневодстве, но советские тяжеловозы требуют большего ухода и затрат на кормление и содержание, нежели владимирские и, особенно, русские тяжеловозы.

В последние годы тяжеловозные породы находятся в тяжелом положении, катастрофически снижается их численность, падает плодовитость [1, 2]. В данной связи представляется актуальным исследовать воспроизводительные качества отечественных тяжеловозов. В нашей работе мы провели сравнительный анализ плодовитости маток русской и владимирской тяжеловозных пород.

Материал и методика исследований

Материалом для исследований послужили данные по плодовитости кобыл племенного конного завода (ПКЗ) «Вологодский» за период 1991–2009 и кобыл ПКЗ «Монастырское подворье» за период 1992–2009 годы случки. Были исследованы 58 голов маток владимирской породы и 37 голов маток русской породы по записям в племенных карточках. Анализировали число плодовых лет на кобылу, высчитывали процент прохолостов (%П): %П=(П/ПК)100; процент числа жеребостей (%Ж): %Ж=(Ж/ПК)100; число жеребят на 1 кобылу; процент благополучной выжеребки (%БВ): %БВ=(БВ/ПК)100; абортов (%А): %А=(А/ПК)100; мёртворождённых и слаборождённых (%МС): %МС=(МС/ПК)100. Где ПК — число лет покрытий кобыл; Ж — число лет жеребостей; А — число лет случаев абортов; П — число лет прохолостов; МС — число лет случаев мёртворождённых и слаборождённых.

Результаты исследований и их обсуждение.

Сравнительный анализ показал, что матки русской тяжеловозной породы имеют несколько большее число плодовых лет (8 лет), чем владимирские кобылы (6,4 года), хотя разность показателей недостоверна.

Прохолост и зажеребляемость

У русских тяжеловозных лошадей сравнительно низкий процент прохолостов (14,2%), чем у владимирских (26,8%). Плохая зажеребляемость кобыл владимирской породы соответственно ведёт к низкому проценту жеребостей, который у русских выше на 12,8%, чем у владимирцев. Кобылы Вологодского конного завода за свою плодовую деятельность имеют достоверно больше жеребят в расчёте на одну кобылу (6,4 гол.), почти на три жеребёнка, нежели владимирские (3,6 гол.). Результаты исследований представлены в таблице.

Таблица. Воспроизводительные качества кобыл русской и владимирской тяжеловозных пород

Порода	n, гол.	число плод. лет на 1 кобылу		% П	% Ж	число жеребят на 1 кобылу, гол.		% БВ	% А	%МС
		M±м	Cv,%			M±м	Cv,%			
русская тяжеловозная	37	8,0±1,41	54,0	14,2	85,8	6,4±1,24	58,1	80,0	1,1	4,7
владимирская	58	6,4±1,21	38,2	26,8	73,2	3,6±0,81	60,5	54,5	9,1	9,6

По показателям процентов абортов, мёртворождённых и слаборождённых лошади владимирской тяжеловозной породы превосходят значения русских, из-за чего наблюдается низкий процент благополучной выжеребки у лошадей владимирской породы (54,5%), у русских он составляет 80%. Особенно благополучен Вологодский конный завод по показателю абортов (1,1%). Считают, что в коневодстве кобылы в норме теряют жеребость до 5% случаев, однако русские тяжеловозные матки вынашивают жеребость значительно более успешно, чем даже предусмотрено нормами. Чего нельзя сказать о владимирских кобылах (9,1%), у которых процент абортов выше критического уровня на 4,1% и на 8% больше, чем у вологодских кобыл.

Также значительно, почти в два раза, больше у владимирских маток рождений мёртворождённых и слаборождённых жеребят (9,6%) по сравнению с русскими (4,7%).

Таким образом, нами получено, что лошади русской тяжеловозной породы по своим хозяйственно-полезным признакам (плодовитости) значительно превосходят кобыл владимирской породы. Для получения более достоверной картины следует провести тщательный анализ ветеринарного благополучия этих хозяйств, чтобы исключить причины низких показателей воспроизводительной деятельности кобыл в конном заводе «Монастырское подворье» из-за гигиенических или инфекционных причин. Селекционерам также следует обратить внимание на комплектование маточного табуна более плодовитыми матками и вести по этому признаку во владимирской породе тщательный отбор.

Выводы

По всем показателям плодовитости русские тяжеловозные кобылы имеют более высокие значения по сравнению с кобылами владимирской породы. Процент благополучной выжеребки у владимирских маток составляет низкую величину — 54,5%. Русские тяжеловозные кобылы имеют сравнительно высокий показатель благополучной выжеребки — 80,0%.

Литература

1. *Маркин С.С.* Современное состояние и пути совершенствования хозяйственно полезных и племенных качеств лошадей владимирской породы. Автореф. … к.с.-х.н., М. 2004. — 21 с.

2. *Цыганок И.Б.* Дифференциация хозяйственно полезных признаков лошадей в тяжеловозном коневодстве в динамике эволюции пород // Доклады ТСХА. Выпуск 281. — М.: РГАУ–МСХА им. К.А. Тимирязева, 2009. — С. 455–457.

Е.В. Ведышева, И.Б. Цыганок

Резвость и промеры лошадей орловской рысистой породы

Резюме

Изучили резвость, промеры и соотношение промеров (индексы телосложения) лошадей орловской рысистой породы, испытанных на Центральном московском ипподроме (ЦМИ) в 2009 и 2010 гг.

Ключевые слова: лошадь, орловская рысистая порода, резвость, промеры, индексы телосложения.

Введение

Американская, французская, русская рысистые породы, выведенные позже знаменитого орловского рысака, составили ему конкуренцию на ипподромах, в результате чего наша уникальная отечественная порода начала утрачивать численность и полезные признаки. Особенно нежелательные тенденции заметны у современных лошадей орловской рысистой породы, проходящих испытания на Центральном московском ипподроме (ЦМИ). Непростительно утерять драгоценные качества, которыми обладает эта ценная российская порода. К важным селекционным признакам в ней относятся экстерьерные показатели и резвость. Нами проведены исследования по изучению резвости и промеров лошадей орловской рысистой породы, испытанных на ЦМИ, что и стало целью данной работы.

Материал и методика исследований

Материалом для исследований послужили данные по испытанным лошадям орловской рысистой породы на ЦМИ (в 2009–2010 гг.). У лошадей 4-х лет и старше проанализировали промеры (см): высота в холке (ВХ), косая длина туловища (КДТ), обхват груди (ОГ), обхват пясти (ОП). Вычисляли индексы (%): формата (КДТ/ВХх100), обхвата груди (ОГ/ВХх100) и обхвата пясти (ОП/ВХх100). Учитывали резвость, показанную на дистанции 1600 м в возрасте 2-х, 3-х, 4-х лет и старше. Данные изучали по группам принадлежности к разным хозяйствам: Алтайский, Московский, Хреновской, Чесменский конные заводы. В категорию «другие» поместили хозяйства, которые испытывали небольшое количество лошадей того или иного возраста (менее 3 голов): ООО «Кушумский конный завод», Завиваловский, Запорожский, Калгановский, Лозовской, Новотомниковский, Пермский, Петровский конные заводы, а также ПКФ «Байкал», ОАО «Катунь», ООО «Коростынь», ЗАО «Крутишинское», ООО «Поворот В.П.», ЗАО «Сфат», КХ А.В. Лосева, ч. вл. Е.В. Грицак и Ю.Б. Лебедев, ООО «Лаг-Сервис+», ч. вл. К.Н. Мельников. Всего было исследовано 266 голов лошадей, в т.ч.: 2-х лет — 99 гол., 3-х лет — 75 гол., 4-х лет и старше — 92 гол.

Результаты исследований и их обсуждение

Нами получено, что достоверно высокорослые, растянутые лошади принадлежат Хреновскому конному заводу. У лошадей Чесменского конного завода прослеживается тенденция к более низким показателям по всем промерам. В среднем по промерам лошади отвечают предъявляемым к породе требованиям, кроме обхвата груди [2] (табл. 1).

Однако соотношение промеров указывает на негармоничность сложения орловского рысака и несоответствие предъявляемым к данной породе тре-

бованиям по капитальности сложения и удлинённости формата. Из таблицы 2 видно, что у лошадей Хреновского конного завода наблюдается тенденция к укороченности корпуса, малой массивности и костистости, это очень тревожный факт, тем более что данный завод является родиной породы. Лошади Московского конного завода имеют достоверно более высокие показатели по индексам, однако лошади этого, славившегося своими нарядными породными орловцами завода, сейчас также имеют недостаточно развитое телосложение. В среднем следует отметить недостаточную массивность (индекс ОГ) и недостаточную растянутость корпуса (индекс формата) у лошадей, что, конечно, является очень нежелательным в плане сохранения уникального экстерьера орловского рысака.

Таблица 1. Сравнительный анализ промеров (см) лошадей 4-х лет и старше

Хозяйство	n, гол.	ВХ	КДТ	ОГ	ОП
Хреновской к.з.	23	164,5	167,9	183,6	20,3
Московский к.з.	10	161,0	167,3	183,2	20,8
Чесменский к.з.	13	159,9	165,4	179,1	20,4
Алтайский к.з.	5	160,6	166,4	179,2	20,5
Другие хозяйства	41	161,5	163,1	180,9	20,6
Среднее	92	161,5	166,0	181,2	20,5

Таблица 2. Индексы телосложения (%) лошадей 4-х лет и старше

Хозяйство	n	Индекс формата	Индекс ОГ	Индекс ОП
Хреновской к.з.	23	102,1	111,9	12,4
Московский к.з.	10	103,9	113,8	12,9
Чесменский к.з.	13	103,4	112,0	12,8
Алтайский к.з.	5	103,6	111,6	12,7
Другие хозяйства	41	100,9	112,1	12,8
Среднее	92	102,7	112,2	12,7

Таблица 3. Резвость (в сек. и мин. сек.) лошадей разных возрастов

Хозяйство	2 года	Cv,%	3 года	Cv,%	4 года и старше	Cv,%
Хреновской к.з.	160,7 (2.40,7)	4,6	135,0 (2.15,0)	2.9	2.06,4 (126,4)	3,1
Московский к.з.	161,3 (2.41,3)	6,1	138,1 (2.18,1)	6,3	129,4 (2.09,4)	5,1
Алтайский к.з.	–	–	140,3 (2.20,3)	4,1	128,1 (2.08,1)	4,9
Чесменский к.з.	158,8 (2.38,8)	4,6	136,2 (2.16,2)	8,2	127,5 (2.07,5)	7,2
ООО «Лаг-Сервис+»	147,8 (2.27,8)	7,2	134,5 (2.14,5)	8,1	–	–
ООО «Кушумский к.з.»	171,4 (2.51,4)	5,2	136,1 (2.16,1)	5,9	–	–
А.А. Казаков	165,8 (2.45,8)	4,5	–	–	–	–
К.Н. Мельников	157,7 (2.37,7)	6,5	135,2 (2.15,2)	7,5	–	–
Другие хозяйства	159,8 (2.39,8)	4,9	140,6 (2.20,6)	5,2	127,2 (2.07,2)	5,1
Среднее	160,4 (2.40,4)	5,8	137,0 (2.17,0)	8,1	127,7 (2.07,7)	6,7

Из таблицы 3 следует, что среди 2-летних лошадей достоверно лучшую резвость показывали лошади ООО «Лаг-Сервис+» (2.27,2), тем не менее, данный показатель, в соответствии с инструкцией по бонитировке [2], не отвечает требованиям селекционного плана. К тому же лошади этого хозяйства не задерживались на ипподроме до 4-летнего и более старшего возраста. Это свиде-

тельствует об их резвостной «недолговечности». Худшая резвость у лошадей Кушумского к.з. (2.51,4). Среди 3-леток лучшую работоспособность имели также рысаки ООО «Лаг-Сервис+» (2.14,5). Достоверно самые резвые лошади 4-летнего и старшего возраста принадлежат Хреновскому конному заводу (2.06,4), резвость отвечает селекционному плану. Недостаточные показатели у 2-летних лошадей (2.40,4) могут быть объяснены тем, что молодняк поступает на ипподром неподготовленным и даже, зачастую, недокормленным. К старшему возрасту лошади, очевидно, несколько компенсируют эти недочёты в выращивании и заводском тренинге, однако следует полагать, что полностью потенциал лошадей по резвости на ипподроме не раскрывается. В связи с этим затруднено планомерно вести селекционную работу по улучшению резвости. Среднюю резвость для рысаков 4-х лет и старше (2.07,7) также можно считать явно недостаточной, хотя она пока и отвечает требованиям Инструкции по бонитировке [2]. Небольшие коэффициенты вариации (практически по всем показателям резвости) — явление неутешительное, так как указывает на выравненность лошадей по этому признаку — невысокой резвости и, следовательно, недостаточному потенциалу для селекции.

Потенциал резвости

Полученные в данной работе результаты в сравнении с ранее проведёнными нами исследованиями [1], к сожалению, свидетельствуют о сохранении нежелательных тенденций по ухудшению промерных показателей и практически к отсутствию прогресса резвости орловского рысака. Несколько улучшили резвость только лошади в 4-летнем возрасте и старше Хреновского (2.06,8 в 2009 г; 2.05,9 в 2010 г.) и Московского (2.10,2 в 2009 г.; 2.08,7 в 2010 г.) конных заводов. Лошади же большинства других хозяйств даже ухудшили в 2010 году показатели работоспособности.

Выводы и предложения

Лошади орловской рысистой породы, испытанные на ЦМИ в 2009–2010 гг., имеют промеры, отвечающие предъявляемым требованиям, кроме обхвата груди (161,5–166,0–181,2–20,5см); по индексам телосложения отмечены — недостаточные развитость корпуса в длину (102,7%) и массивность (112,2%).

Резвость, показанная в разных возрастах, является недостаточной, особенно у 2-летних лошадей (2.40,4). Наиболее резвые лошади старшего возраста принадлежат Хреновскому конному заводу (2.06,4). Небольшая вариабельность резвости (Cv — в пределах 10%), при низкой работоспособности, ведёт к недостаточным возможностям селекции по отбору наиболее резвых производителей.

Чтобы избежать облегчения телосложения орловского рысака и поощрить прогресс резвости, следует значительно увеличить призовые суммы владельцам, тренерам и наездникам, выставляющим и выступающим на лошадях, сочетающих правильный экстерьер и хорошую резвость.

Литература

1. *Цыганок И.Б., Пекинин Н.Л., Ведышева, Е.В.* Характеристика лошадей орловской рысистой породы, испытанных на Центральном московском ипподроме// Экологические и селекционные проблемы племенного животноводства: науч. тр. Вып. 3. — Брянск: БГСХА, 2010. — С. 20–23.
2. *Инструкция по бонитировке племенных лошадей заводских пород.* — М., 1991. — 18 с.

И.А. Дитман

Современный подход к обучению верховой езде и работе с лошадью в руках

Резюме

Проведены сведения о современных методах обучения верховой езде.

Ключевые слова: лошадь, обучение, верховая езда.

Введение

Традиционный подход к использованию лошадей в спорте и любительской верховой езде происходит из тех времен, когда лошадь была основным видом транспорта, без которого был немыслим прогресс общества. За последние сто лет ситуация изменилась, человек начал искать новый смысл во взаимоотношениях с лошадью, но методы работы во многом остались прежними.

Многие спортсмены-конники, любители верховой езды и коневладельцы не любят вспоминать свой первый опыт обучения верховой езде. Даже годы спустя, остается неприятный осадок, некое чувство стыда за те страдания, которые они причиняли учебным лошадям своими неумелыми действиями и неловкими движениями. Для кого-то слово «прокат» остается ругательным на всю последующую жизнь, однако подобные занятия остаются наиболее распространенным способом знакомства с конным миром. Все новые и новые люди приходят на свои первые уроки с искренней любовью к прекрасным животным и с огромным желанием учиться. И все повторяется заново.

Результаты исследования

Существует ли альтернатива «прокату»? Неужели, чтобы пройти первый этап обучения верховой езде, необходимо помучаться самому и помучить лошадь. И какие всадники получаются в результате? Механический стиль езды, неразвитость чувства лошади, предпочтение строевой посадки, отсутствие понимания биомеханики движения системы «лошадь-всадник», смысла применения средств управления, формальный подход к управлению, стремление заставить лошадь выполнять команды любой ценой. Иногда бессмысленно грубое обращение с лошадью, с уверенностью, что иначе нельзя. Учебная посадка часто на долгие годы остается неудобной, и даже болезненной. При этом новичок не задумывается о том, что то, что некомфортно ему самому, не может быть удобным для лошади, а значит, лошади в течение длительного времени тренировок приходится терпеть присутствие всадника, при этом она получает травмы, хронические напряженности мышц и психологический дискомфорт.

Традиционный подход исчерпал себя, он приводит к механическому стилю езды, травматичен для лошади и в физическом, и в психологическом плане. Для дальнейшего совершенствования всаднику приходится переучиваться, на что уходит много времени и сил.

Однако это кажущаяся неизбежность. Научиться ездить верхом не причиняя и не испытывая боль вполне реально. Чтобы потом не нужно было переучиваться, необходимо с первых занятий закладывать фундамент, на котором потом можно развивать личное мастерство до самого высшего уровня.

Следовательно, целью становится обучение новичка не просто способу держаться на лошади, но совместному движению, удобному и комфортному и для всадника, и для лошади.

Существуют методики обучения верховой езде через развитие чувства лошади уже на первом этапе обучения. Используется система подготовительных упражнений, позволяющая развивать гармоничность и сбалансированность собственных движений без непосредственного контакта с лошадью. Верховые занятия направлены на выработку естественной посадки, то есть такого состояния всадника, при котором он максимально удобен для лошади, что позволяет сохранять и развивать естественные аллюры, красоту и гармонию движений.

Огромное значение имеет предварительная подготовка учебной лошади. Она должна быть научена правильно нести вес всадника на спине. При этом на ней комфортно ехать верхом, не трясет, и даже начинающий всадник, не доставляет лошади серьезных неудобств. На начальном этапе обучения и лошадь, и всадник должны быть максимально расслаблены. Пока всадник не научился сидеть на лошади, ему не нужно пытаться управлять ею, потому что неумелые команды корпуса, рук, ног не согласованы и пока не могут адекватно восприниматься лошадью. На этом этапе обучения использование трензеля приведет только к бессмысленному причинению боли лошади и не позволит ей расслабиться и принять на спину человека.

Исключаем травмы

Совмещение занятий по верховой езде и работа с лошадью в руках, в том числе работа на свободе позволяют с самых первых занятий формировать у всадника чувство лошади, дает понимание ее состояния и возможность влиять на него. Исключается наиболее травматичный этап обучения, когда всадник пытается удержаться на лошади любой ценой, болтается в седле, нанося лошади удары по спине всем своим весом. Вместо этого, всадник учиться двигаться вместе с лошадью, расслабляться и расслаблять под собой лошадь, что позитивно влияет на состояние ее опорно-двигательной системы и сохраняет здоровье. Другим следствием этого подхода становится возможность избежать психологического насилия над лошадью, постоянного принуждения делать то, что ей неприятно. Так с первых же занятий человек и лошадь совместно работают над качеством движений, а пока неопытный всадник не может оценить правильность выполнения упражнения, важнейшим критерием становиться его собственный комфорт.

Лишь после того, как следование движениям лошади станет для всадника простым делом, можно переходить к обучению основам управления. При этом оказывается, что изо всех традиционных средств воздействия самыми востребованными становятся движения корпуса всадника. Лошадь и всадник двигаются, не мешая друг другу, поддерживают постоянный взаимный контакт, всегда сохраняют баланс. Теперь можно выбирать специализацию, школу, которая ближе ученику. Можно продолжить обучение для реализации себя в традиционных видах конного спорта, или заняться любым другим направлением работы с лошадью, полученные навыки станут хорошей основой для дальнейшего развития.

Также будущему коннику необходимо освоить приемы установления рабочих взаимоотношений с лошадью, позволяющих поддерживать дисциплину, но в то же время применять методики позитивного обучения, то есть обучения на основе положительного подкрепления.

Этология и послушание лошади

Идея позитивного обучения не имеет ничего общего со вседозволенностью и отсутствием дисциплины. Средства достижения послушания основаны на законах естественного поведения лошадей в табуне. Здесь нет места нака-

заниям, но при этом непреложно соблюдаются законы иерархии. Самым сложным для всадника становиться необходимость выработать систему отношений и следовать ей всегда, без исключений. Наше неумение следовать собственным правилам вызывает в животных сомнение в нашей компетенции и ведет к утрате доверия. Поэтому для многих людей практика работы с лошадью становится в первую очередь опытом работы над собой. Для успеха необходимо последовательное, «прозрачное» поведение, умение видеть мир приближенным к взгляду на него лошади, способность управлять своими эмоциями.

С другой стороны, обучение лошади новым элементам становиться творческим процессом, построенным исключительно на принципах положительного подкрепления. Такие же методы обучения используют в работе с маленькими детьми, и, на самом деле, они универсальны, хотя редко используются в нашей традиционной системе образования. Научившись применять их в отношении лошадей, мы можем распространить свой опыт на все сферы жизни, в которых нам нужно чему-либо научиться или кого-то научить. И сделать это можно без насилия и раздражения, а удовольствие от процесса занятий будет обоюдным.

Выводы

Таким образом, современная система начального обучения всадника позволяет научиться ездить верхом, не причиняя при этом дискомфорта лошади, чувствовать лошадь, понимать ее потребности, приобрести навыки воспитания и опыт позитивного обучения как лошади, так и себя самого.

Кроме успехов в совершенствовании искусства верховой езды, такой подход дает мощный толчок к саморазвитию, приводит к умению выстраивать партнерские отношения и во многих других сферах жизни: в семейных отношениях, воспитании детей, взаимоотношениях с коллегами, начальниками и подчиненными. Научившись быть «партнером», мы можем взглянуть на мир иными глазами, когда практически любая работа будет в радость.

Литература

1. *Д-р Колине.* О верховой езде и её действии на организм человека. МККИ, Москва, 2000.
2. *Сюзан фон Дитце.* Равновесие в движении. Посадка всадника. МККИ, Москва, 2001.

Н.В. Зеленевский

Некоторые закономерности остеогенеза собаки в пренатальный период развития

Резюме

Приведены некоторые морфологические закономерности развития костей грудной конечности собаки в пренатальный период развития.

Ключевые слова: эмбриогенез собаки, кости, грудная конечность.

Введение

Пренатальное развитие — один из важнейших период жизни животного. В это ремя закладываются и развиваются все органы и ткани животного. Часто возникает необходимость достаточно точно определить, на каком периоде развития находится тот или иной плод. Такие вопросы возникают при различных конфликтных ситуациях, когда ошибочные действия заводчиков или неквалифицированная ветеринарная помощь могут привести к абортам. В таких случаях, применяя метод рентгенографии скелета, по наличию участков оссификации (окостенения) можно с точностью до 1–2 дней определить возраст плода.

Материал и методы исследования

Материалом для исследования послужил датированный материал — плоды случайно погибших или вынужденно усыплённых щенных сук породы немецкая овчарка. При этом учтены все правила работы, согласно Европейской конвенции по защите прав экспериментальных животных, принятой в 1986 году. Всё тело извлечённого плода подвергали рентгенографическому исследованию в боковой проекции. Использован аппарат рентгеновский диагностический 10Л-01. Рентгеновская плёнка обрабатывалась по общепринятому методу. Чтение рентгеновских плёнок проводили на негатоскопе, одновременно измеряли длину участков оссификации в трубчатых костях грудной и тазовой конечности плода.

Результаты собственных исследований

В результате проведённых исследований установлено, что на 40 день пренатального развития у плода собаки участки оссификации имеются в средней части лопатки, диафизе плечевой кости, диафизах лучевой и локтевой костях, в диафизах пястных костей. На тазовых конечностях к этому периоду обнаруживается значительный участок оссификации в теле подвздошной кости, в диафизе бедра, в костях голени и плюсны.

В осевом скелете обращает на себя внимание процесс оссификации костей головы. У сорокодневных плодов обширный участок костной ткани имеется в лобной и теменной костях. В затылочной кости оссификация начинается с её чешуи. Большие участки окостенения имеются в хрящевой закладке верхней и нижней челюсти. В шейных, грудных и поясничных позвонках костная ткань обнаруживается в их дужках. В крестцовой кости и хвостовых позвонках в этом возрасте участки оссификации не обнаруживаются. В рёбрах костная ткань обнаруживается в их позвоночных концах, в то время как в грудной кости и прилежащих участках рёбер их нет в этот период внутриутробного развития щенка.

42-й день онтогенеза

К сорок второму дню внутриутробного развития в лопатке, диафизе плечевой кости, в диафизах скелета предплечья и пясти участки оссификации значительно увеличиваются. Впервые обнаруживается участок костной ткани в рудименте ключицы. Появляются участки окостенения в хрящевых дистальных фалангах всех пальцев кисти.

В хрящевых закладках костей тазовой конечности в этом возрасте отмечены следующие процессы. В теле подвздошной кости, диафизах бедра и костей голени участки оссификации увеличиваются. Одновременно появляются очаги окостенения в седалищной кости и дистальных фалангах пальцев стопы.

45-й день развития

На сорок пятый день внутриутробного развития впервые появляются участки костной ткани в проксимальных и средних фалангах пальцев кисти. При этом в диафизах костей плеча и предплечья они отсутствуют. В хрящевых закладках костей тазовой конечности в этом возрасте впервые появляются точки окостенения в проксимальных фалангах пальцев стопы.

Оссификация на 60-й день

К шестидесятому дню внутриутробного развития у плода диафизы плечевой кости и костей предплечья полностью оссифицированы. При этом в костях запястья участков окостенения нет. В этом возрасте плода в хрящевых закладках костей тазовой конечности нами отмечены следующие процессы. В тазовом поясе впервые появляется участок оссификации в лонной кости. Хрящевые диафизы бедра, большой и малой берцовых костей полностью замещены костной тканью. В этом возрасте впервые обнаруживаются участки окостенения в пяточной кости и центральной кости заплюсны. В остальных костях стопы наблюдается рост костных участков, как в длину, так и в толщину. Важно отметить, что в этом возрасте нет точек окостенения ни в коленной чашке, ни в хрящевых закладках сезамовидных костей икроножной мышцы.

Таким образом, изучая в рентгеновском изображении скелет плода собаки, можно с точностью до 1–2 дней определить его возраст. Подобные исследования важно продолжить и изучить закономерности остеогенеза скелета других пород собак с учётом условий их содержания.

Литература

1. *Баймишев Х.Б.* Морфогенез тёлок чёрно-пестрой породы в зависимости от степени локомоции // Сельскохозяйственная биология. — 2001. №4. — С. 7–12.
2. *Зеленевский Н.В.* Международная ветеринарная анатомическая номенклатура. — М.: Мир, 2003. — 351 с.

Т.И. Лапина, Н.В. Федота

Аверсивные факторы, запускающие механизмы агрессии у собак

Резюме

Наиболее распространённой поведенческой проблемой у собак является агрессия. Влияние аверсивных факторов на собак в раннем возрасте является пусковым механизмом поведенческих отклонений у взрослых собак. Животные проявляют агрессию, их поведение плохо поддаётся коррекции.

Ключевые слова: собаки, аверсивные факторы, стресс, агрессия.

Введение

В наше время концепции и методы зоопсихологических исследований имеют большое прикладное значение в таких сферах жизни, как антропология, медицина, защита и сохранение окружающей среды.

Опыт практической работы консультирования по проблемам поведения собак и кошек показывает, что наиболее распространённым поведенческим недостатком является агрессия.

Причина агрессии по K. Larenz

K. Lorenz, основатель этологии, полагал, что агрессия связана с неким врождённым побуждением, имеющим собственный резервуар энергии и собственные врождённые пусковые механизмы [3]. Предлагаемый им образ можно охарактеризовать как гидравлическую модель объяснения врождённого поведения. При повышении давления во внутренней системе (подобно тому, как это происходит в сливном бачке или даже в мочевом пузыре) порог соответствующего поведения снижается, и оно может «выйти наружу» от небольшого стимула. Фиксированные схемы действия иногда реализуются спонтанно, словно бы под действием внутренних причин.

Причины и формы проявления агрессии разнообразны: иерархическая агрессия (агрессия доминирования); половая; материнская; территориальная агрессия; агрессия, вызванная страхом; агрессия, вызванная помехой; агрессия хищника на жертву; агрессия на вид конкурента; агрессия самки на чужих детёнышей; агрессия на человека [1].

Результаты многих исследований подтверждают, что на агрессию влияют определённые биологические факторы, такие как наследственность, изменения крови, патофизиологические изменения при инфекционных и инвазионных заболеваниях, типологические характеристики высшей нервной деятельности [2].

Материал и методика исследований.

Для установления корреляции влияния аверсивных факторов на проявление агрессии у собак нами были использованы этологические методы наблюдения (манипулирование выбранными факторами с целью выяснения их влияния на поведение), а также систематизация — анализ данных из врачебной и зоопсихической практик. Сбор данных проходил с помощью видеосъёмки и прямого наблюдения.

Модель исследования

Для исследования были выбраны собаки породы американский кокер спаниель в возрасте с 5 до 8–10 недель, содержащиеся в вольере частного питомника. Период с 5 до 8–10 недель характеризуется наибольшей скоростью и интенсивностью образования условно-рефлекторных реакций. В этот период нервная система наиболее восприимчива к благоприятным и вредным воздействиям среды. В этом возрасте наиболее выражено проявление ориентировочно-исследовательской деятельности. Наблюдаемые нами животные содержались в тесном вольере.

Результаты эксперимента и их обсуждение

Физическая нагрузка, вызванная теснотой, внешне проявлялась у животных в форме возбуждения и, как следствие, враждебно-агрессивном поведении. В возрасте 5–10 недель у животных закладывается основа дальнейшего развития. Стрессы, испытанные в этом периоде, закрепляются прочно и надолго, отрицательно отражаются на физическом состоянии организма и вызывают повреждение психики.

Дискомфорт и агрессия

Дальнейшие эксперименты показали, что жара также провоцирует проявление мстительности. Дискомфорт, вызванный жарой, напрямую подпитывает возбуждение и агрессию. Жара вызывает более выраженную утомляемость, большую агрессию, а также более враждебную реакцию на появление посторонних. Эксперимент показал, что высокая температура провоцирует возбуждённое состояние и агрессивное поведение в старшем возрасте у собак.

Наблюдения показали, что между отклонениями в поведении и испытанным стрессом на определённом этапе развития собак существует прямая зависимость. Коррекция поведения у этих животных общепринятыми дрессировочными методами вызвала затруднения.

Пассивно-оборонительная реакция у таких собак отсутствовала и, чаще, наблюдалось невротическое поведение. Собаки становились трусливыми и проявляли немотивированную агрессию к другим животным и человеку. Выработка различных условно-рефлекторных навыков у них была затруднена. При воспитании этих собак активно проявлялась перенацеленная агрессивность, а также собаки плохо подчинялись дрессировщику. Агрессивность направлялась и против владельца. Процессы коммуникации у этих собак были нарушены, так как собаки проявляли инстинкт территориальной агрессии.

Выводы

Полученные результаты позволили сделать вывод о том, что аверсивная стимуляция является пусковым механизмом враждебной агрессии.

Таким образом, не только недостаточная социализация, ошибки в воспитании, генетические факторы, патофизиологические факторы, но и жизненные условия в раннем возрасте влияют на проявление агрессии у взрослых животных.

Литература

1. *М. Сотская, В. Беленький, Ю. Журавлев, Е. Мычко.* Поведение собаки: пособие для собаководов. — М.: Аквариум Бук, 2003.

2. *Федота Н.* Невротические расстройства у собак/ Н.В. Федота, Т.Р. Лотковская// Сб. науч. трудов Международной науч.-практ. конференции «Научное обеспечение агропромышленного производства». — Курск, 2010.

3. *Lorenz K.* The comparative metod in studing innate behaviour patterns, Sym/ K. Lorenz// Soc. Exp. Biol., 4, 1950.

А.А. Алипов

Некоторые особенности морфологии слизистой оболочки носа козы

Резюме

Приведены морфометрические показатели слизистой оболочки носа козы зааненской породы, отражающие её полифункциональность.

Ключевые слова: нос, слизистая оболочка, васкуляризация, коза.

Введение

Слизистая оболочка носа и его преддверия выполняет различные функции. Одна из них — согревание проходящего воздуха. Наше внимание привлёк вопрос строения и кровоснабжения слизистой оболочки носа вентральной раковины коз зааненской породы. Цель нашего исследования — установить закономерности строения слизистой оболочки вентральной носовой раковины и определить скелето- и синтопию внутриорганного артериального русла этих животных.

Материал и методика исследования

Материал для исследования (головы коз зааненской породы в возрасте одного года) получали из фермерского хозяйства Ленинградской области. Методы исследования — тонкое анатомическое препарирование, вазорентгенография инъецированных препаратов, изготовление просветлённых и гистологических препаратов. Всего исследовано семь голов.

Метод инъекции сосудов

Инъекцию сосудов головы рентгеноконтрастными массами проводили через общую сонную артерию. Затем проводили рентгенографию половины головы, рассечённой в медианной плоскости. В случаях удовлетворительной инъекции сосудов слизистой оболочки носа вентральную раковину извлекали из носовой полости и проводили дополнительную рентгенографию. В дальнейшем снимали слизистую оболочку с костной основы для изготовления просветлённых и гистологических препаратов.

Результаты собственных исследований

В результате проведённого исследования установлено, что вентральная носовая раковина козы зааненской породы имеет следующие особенности строения. Её основная пластинка начинается от раковинного гребня верхней челюсти. Вначале она имеет медианное направление, затем поворачивает последовательно дорсально, латерально и вентрально, образуя открытую со стороны верхней челюсти полость. В результате проведённого гистологического исследования раковинную (конхальную) слизистую оболочку мы разделили на три участка: наружный листок (1019,17±192,31 — здесь и в дальнейшем приводятся данные толщины слизистой оболочки в мкм), расположенный на выпуклой поверхности раковины; внутренний листок (267,02±38,41), лежащий на внутренней вогнутой поверхности раковины; и переходный участок (2445,61±296,98), соединяющий эти листки и скелетотопически связанный со свободным крем костной пластинки раковины. Отмеченное разделение слизистой оболочки связано с регионарными особенностями её гистологического строения.

Конхальная оболочка

В наружном листке конхальной слизистой оболочки мы выделяем шесть слоёв. Первый — эпителий с базальной мембраной; второй — соединительнотканный субэпителиальный слой; третий — поверхностный железистый; четвёртый — сосудистый; пятый — глубокий железистый; шестой — соединительнотканный периостальный.

Внутренний листок конхальной оболочки значительно тоньше наружного и не имеет чёткого деления на слои.

Переходный участок конхальной оболочки имеет выраженные особенности гистологического строения. На всём протяжении от преддверия носа до хоан толщина её здесь в 2,5–3,4 раза больше, чем наружного листка. Слизистые железы поверхностного и глубокого слоёв здесь хорошо развиты и представлены многочисленными мелкими пакетами. Однако значительное увеличение толщины конхальной слизистой оболочки переходного участка происходит не столько за счёт желез, сколько благодаря множеству тонкостенных венозных коллекторов, формирующих здесь объёмную флебоструктуру. Последняя напоминает кавернозное тело, так как многочисленные вены плотно прилежат друг к другу, а разделяет их тонкая прослойка соединительной ткани. Последняя представляет собой наружную адвентициальную оболочку этих сосудов.

Механизм прохождения воздуха

Мы полагаем, что этот участок слизистой оболочки вентральной носовой раковины козы зааненской породы играет роль клапана (замыкающего механизма). В случаях функциональной необходимости кавернозное тело заполняется кровью, и толщина переходного участка значительно увеличивается. Это приводит к частичному или полному закрытию щелевидного пространства между основной и спиральной пластинкой раковины. При этом ограничивается или полностью приостанавливается прохождение воздуха через полость раковины.

Таким образом, конхальная слизистая оболочка вентральной раковины носа козы зааненской породы имеет выраженные локальные особенности строения, определяющие её функции.

Литература

1. *Беспалова Л.С.* Эволюция регионарных лимфатических узлов желудочно-кишечного тракта у млекопитающих// Вторая зоол. конф. БССР. — Минск, 1962. –С. 210–211.
2. *Зеленевский Н.В.* Международная ветеринарная анатомическая номенклатура. — М., Мир, 2003. — 351 с.
3. *Майнагашева С.С.* Лимфатические сосуды и лимфатические узлы грудной конечности ягнят// Актуальные вопросы видовой и возрастной морфологии животных и пути совершенствования преподавания морфологических дисциплин. — Улан-Удэ, 1998. — С. 116–162.
4. *Панфилов А.Б., Газизов В.З., Сунцова Н.А.* Особенности синтопии кишечноассоциированной лимфоидной ткани у ондатры// Сб. науч. тр. к 70-летию Вятской госсельхозакадемии/ Аграрная наука Северо-Востока Европейской части России на рубеже тысячелетий — состояние и перспективы. — Киров., 2000. — С. 47–56.
5. *Сапин М.Р.* Закономерности строения лимфатических узлов и их прикладное значение// Актуальные проблемы лимфологии и ангиологии. — М.: Медицина, 1981. — С. 32–37.

6. *Чумаков В.Ю.* Гистоструктура поверхностного шейного лимфатиеского узла овец/ Чумаков В.Ю., Романов В.М., Майнагашева С.С.// Материалы межд. науч. конф. «Проблемы лимфологии и интерстициального массопереноса», посвящ. 75-летию со дня рождения и 50-летию науч.-педагог. деятельности академика РАМН Ю.И. Бородина. — Новосибирск, 2004. — С. — 188–189.

С.Д. Андреева

Цитохимическая характеристика содержания кислой фосфатазы в лейкоцитах свиней

Резюме

В статье приведены данные изучения содержания кислой фосфатазы в клетках крови свиней крупной белой породы различных возрастных групп. Наибольшая концентрация лизосомального фермента определена у свиней в 6-месячном возрасте в нейтрофилах. Концентрация кислой фосфатазы в лимфоцитах всеядных животных значительно ниже, но сохранялась высокой в крови животных в возрасте одного и двух лет. Содержание кислой фосфатазы в лейкоцитах свиней свидетельствует о метаболической активности и способности данных клеток крови к фагоцитозу.

Ключевые слова: лейкоциты, нейтрофилы, лимфоциты, кровь, свинья, кислая фосфатаза.

Введение

Кислая фосфатаза — гидролитический фермент, локализующийся в лизосомах цитоплазмы клетки. Совместно с другими лизосомальными ферментами кислая фосфатаза образуется в эндоплазматической сети метаболически активных клеток и затем упаковывается в первичных лизосомальных частицах пластинчатого комплекса. Кислая фосфатаза (КФ) включает ряд изоферментов, обладающих общим свойством — способностью освобождать фосфат из многих спиртовых или фенольных фосфомоноэфиров при кислой реакции pH среды 5,0–5,2 [1].

Наиболее полно изучена активность фермента в нейтрофилах и лимфоцитах. У здоровых животных кислую фосфатазу обнаруживают в 15–20% нейтрофилов и лимфоцитов. Повышение процента выявления этого фермента в гранулоцитах отмечают при воспалительных процессах, инфекциях, пневмониях, аллергических заболеваниях, туберкулезе, опухолях. Хейхоу Ф.Г.Дж., Кваглино Д. [1] отмечали, что активность фермента в лимфоцитах повышается после иммунизации и заболеваниях лимфопролиферативной природы.

Bainton D.F., Farguhar M.G. [4] считали, что первичные лейкоцитарные гранулы представляют собой форму первичных лизосом, т.к. они содержат не только кислую фосфатазу, но и другие лизосомальные ферменты. Rozenszajn L. с соавторами [10] обнаружили положительно окрашенные гранулы в цитоплазме большинства ядросодержащих клеток крови, с более сильно положительной реакцией в гранулоцитах по сравнению с лимфоцитами. Эозинофилы, моноциты и тромбоциты обычно дают выраженную положительную реакцию. Кислая фосфатаза обнаружена также в первичных и вторичных эозинофильных и базофильных гранулах [6] и в цистернах аппарата Гольджи лейкоцитов [5].

Изменения, происходящие при созревании моноцитов в макрофаги, включают увеличение размера и сложности пластинчатого комплекса и числа лизосом, с параллельным увеличением активности кислой фосфатазы [1].

При воспалительных состояниях в нейтрофилах наблюдается высокая активность КФ, что не связано с появлением молодых палочкоядерных клеток, т.к. последним свойственны более низкие показатели активности фермента по

сравнению со зрелыми нейтрофилами [1]. Хейхоу Ф.Г.Дж., Кваглино Д. [1] полагали, что это является результатом поступления зрелых нейтрофилов, которые продуцируются преимущественно в селезёнке, а не в костном мозге. Цитохимические исследования Li с соавт. [8] указали на небольшое увеличение активности КФ в клетках крови при инфекциях и некоторых видах лейкоза. При этом было отмечено, что эритробласты и ретикулоциты обычно реагируют положительно, но эритроциты в норме — отрицательно, хотя единично положительно окрашенные гранулы наблюдаются в эритроцитах при спленэктомии.

Гидролитические лизосомальные ферменты, в том числе кислая фосфатаза, имеют непосредственное отношение к процессам внутриклеточного переваривания. Следуя за фагоцитозом, ферменты освобождаются из лизосом и включаются в состав фагоцитарных вакуолей. В результате их слияния образуются фагосомы, концентрация содержимого которых может влиять на активность клеточного иммунитета [9].

Научная новизна

Впервые определены морфологические и цитохимические критерии содержания кислой фосфатазы в лейкоцитах свиней в онтогенезе.

При гематологическом исследовании была поставлена цель — выявить зависимость между метаболическими сдвигами, происходящими в лейкоцитах на разных этапах развития всеядных животных.

Задача исследования — изучить изменения содержания кислой фосфатазы в нейтрофильных гранулоцитах и лимфоцитах свиней в различные возрастные периоды.

Материалы и методы

Эксперимент проведён на 35 свиньях крупной белой породы, содержащихся в ЗАО «Дороничи» Кировской области. Группы клинически здоровых животных составлены по принципу аналогов по 5 особей: новорождённые поросята, в возрасте 14 дн., 1 мес., 3 мес., 6 мес., 1 год, 2 года. Взятие крови проводили из большой ушной вены. Мазки крови окрашивали по Шубичу М.Г. [5] в лаборатории патоморфологии крови Кировского научно-исследовательского института гематологии и переливания крови. С помощью бинокулярного микроскопа БИОЛАМ (ув. 10х100) изучали препараты, подсчитывали лейкоцитарную формулу, результаты цитохимического исследования оценивали по методу G.Astaldi и L.Verga [3], основанному на выявлении различной степени интенсивности специфической окраски. В каждом мазке крови подсчитывали по 100 нейтрофильных гранулоцитов и лимфоцитов. Цитохимическое выявление фосфатаз при световой микроскопии основано на образовании нерастворимого осадка в местах, где происходит гидролиз субстрата. Активность фермента выявляется в виде гранул красного цвета в цитоплазме клеток крови [2].

Результаты представляли в виде среднего цитохимического коэффициента (СЦК) по Kaplow L. [7]. Интенсивность КФ в нейтрофилах и лимфоцитах оценивали путём полуколичественного анализа, используя следующие градации характера реакции в клетках:

0 — в цитоплазме нет положительного материала; + — в цитоплазме выявляются отдельные гранулы или «венчик» из одного ряда окрашенных зёрен; ++ — в цитоплазме клеток выявляется венчик из 2 рядов окрашенных гранул или интенсивно окрашенная цитоплазма в нейтрофильных гранулоцитах; +++ — в цитоплазме лимфоцитов выявляются три венчика из окрашенных гранул, цитоплазма нейтрофилов ярко-красного цвета с чёткой зернистостью.

Статистическую обработку результатов проводили с использованием компьютерной программы Primer of Biostatistics 4.03.($p \leqslant 0{,}05$).

Собственные исследования

Содержание кислой фосфатазы в нейтрофилах. В нейтрофилах крови свиней изучено содержание кислой фосфатазы, которая выявлялась в цитоплазме клеток по гранулам красного цвета.

При подсчёте клеток обращали внимание на интенсивность окраски, расположение и концентрацию гранул.

Цитохимический коэффициент

Нашими исследованиями установлено, что у новорождённых поросят средний цитохимический коэффициент содержания кислой фосфатазы составил 0,06±0,01, а количество положительно реагировавших нейтрофилов было незначительно (6,5±3,7% от общего количества гранулоцитов). В течение первых двух недель происходила активная адаптация животных к внешней среде, новому типу кормления, возрастала нагрузка на иммунную систему. В результате СЦК содержания кислой фосфатазы в нейтрофилах крови свиней в возрасте 14 дней достоверно ($p \leqslant 0,05$) увеличился в 3,6 раза (0,22±0,05), пропорционально возросло количество клеток с выявленными окрашенными гранулами (22,0±0,55%) в 3,3 раза. К окончанию первого месяца жизни СЦК содержания фермента в нейтрофилах составил 0,49±0,1, что в 8,1 раза выше по сравнению с показателями новорождённых животных ($p \leqslant 0,05$), положительно реагировавшие клетки составили почти половину всех нейтрофилов (47,0±9,5 %).

У трёхмесячных животных стабилизировались обменные процессы, укрепился иммунитет, о чём косвенно свидетельствовали цитохимические показатели: СЦК составил 0,42±0,07, а количество клеток, имеющих окрашенные гранулы, составило 40,0±1,0%, что в 6,1 раза больше, чем в крови новорождённых поросят ($p \leqslant 0,05$).

К шестимесячному возрасту завершён комплекс плановых вакцинаций животных, что, несомненно, должно было найти отражение на морфофункциональных характеристиках лейкоцитов. Кислая фосфатаза выявлена в 66,0±1,4% нейтрофилов с самым высоким коэффициентом содержания фермента (0,84±0,2) за все изученные периоды постнатального онтогенеза, а при сравнении с новорождёнными животными СЦК (0,06±0,01) стал в 14 раз выше.

В крови животных, входящих в состав маточного поголовья, к первому году постнатального онтогенеза СЦК содержание КФ снижается в 2,2 раза (0,38±0,02) по сравнению с цитохимической характеристикой крови шестимесячных животных. Количество положительно реагирующих клеток также снижается (34,3±4,2%), что в 1,9 раза ниже, чем у полугодовалых свиней, но значительно выше (5,2 раза), чем у новорожденных животных ($p \leqslant 0,05$).

Цитохимические показатели содержания кислой фосфатазы в крови животных от года до двух лет повысились, как по количеству клеток, ответивших положительно (53,0±1,7%), так и по среднему цитохимическому коэффициенту (0,74±0,08) при сопоставлении с данными предыдущего периода (1 год). Сравнивая значения СЦК в нейтрофилах свиней в возрасте 2 лет, отмечено увеличение этого критерия в 12,3 раза по сравнению с новорождёнными животными, а количества клеток с окрашенными гранулами — в 8,1 раза, чем при рождении ($p \leqslant 0,05$).

Содержание кислой фосфатазы в лимфоцитах. У новорождённых поросят в цитоплазме лимфоцитов КФ выявлена в виде мелких гранул цвета. СЦК составил 0,08±0,04, процент положительно реагирующих клеток невысок (8,33 ±1,4). Через 14 дней СЦК достоверно увеличился в 1,75 раза (0,14±0,09), пропорционально становилось больше клеток с окрашенными гранулами (14,0±3,52).

У животных в месячном возрасте СЦК содержания КФ увеличился в 1,8 раза, в крови выявлено 24,3±3,5% положительно реагирующих лимфоцитов от общего количества агранулоцитов.

Стабилизация цитохимических показателей

К трёхмесячному возрасту происходила стабилизация цитохимических показателей содержания КФ в лимфоцитах: СЦК составил 0,17±0,09, а положительно окрашенных клеток стало в 2 раза больше, чем в лимфоцитах новорождённых животных (14,0±3,52% и 8,33±1,4% соответственно).

В лимфоцитах шестимесячных поросят наблюдалось значительное увеличение количества окрашенных гранул, СЦК увеличился в 6,5 раз по сравнению с показателем первого дня жизни (0,52±0,08) и был самым высоким за весь период исследований крови свиней от рождения до двухлетнего возраста. Картина интенсивно окрашенных гранул с кислой фосфатазой наблюдалась у половины лимфоцитов (50,6±8,8%). Этот критерий в 6 раз выше, чем у новорождённых животных (8,33±1,4%).

Интенсивность окраски цитоплазмы лимфоцитов у свиней в возрасте одного года снизилась, что подтвердилось количественными показателями содержания КФ. Средний цитохимический коэффициент уменьшился в 1,7 раза по сравнению с предыдущим периодом и составил 0,29±0,02. Положительно реагирующих лимфоцитов обнаружено в 2 раза меньше (25,3±2,6%), чем у свиней в возрасте 6 месяцев. При сравнении с цитохимическими показателями новорождённых животных отмечено увеличение СЦК в 3,6 раза, а количество лимфоцитов с окрашенными гранулами возросло в 3 раза.

В течение второго года постнатального периода онтогенеза свиней произошло увеличение СЦК содержания кислой фосфатазы, отмечено его повышение в 4,3 раза по сравнению с предыдущим периодом. Концентрация положительно окрашенных гранул в цитоплазме лимфоцитов возросла. Количество клеток, ответивших на реакцию, незначительно повысилось (34,0±2,5%), в отличие от показателей крови свиней в возрасте одного года. Соотношение агранулоцитов в лейкограмме с окрашенными гранулами в составе лизосом увеличилось (34,5±2,5%) в 4,25 раза при сопоставлении с показателями новорождённых животных.

Обсуждение

Изменения содержания кислой фосфатазы в лейкоцитах свиней свидетельствуют о метаболической активности и способности данных клеток крови к фагоцитозу и созданию клеточного иммунитета. Наибольшая концентрация лизосомального фермента определена у свиней в 6-месячном возрасте в нейтрофилах. Концентрация кислой фосфатазы в лимфоцитах всеядных животных значительно ниже, но сохранялась высокой в крови животных в возрасте одного и двух лет. СЦК кислой фосфатазы в лейкоцитах свиней свидетельствует о метаболической активности и способности данных клеток крови к фагоцитозу.

Предложенная цитохимическая методика дополняет классические лабораторные и иммунологические исследования для определения маркеров клеточной поверхности и функционального состояния органоидов клеток кроветворения. Данное исследование вносит свой вклад в описание нормальных и патологических клеток крови свиней и их участия в воспалительных процессах в постнатальном онтогенезе.

Литература

1. *Хейхоу Ф.Г.Дж., Кваглино Д.* Гематологическая цитохимия. — М.: Медицина, 1983. — С. 320.
2. *Шубич М.Г., Нестерова И.В.*// Лаб. Дело. — 1980. № 3. — С. 150–154.
3. *Astaldi Q., Verqa L.* Glycogen content of the cells of lymphatic leukaemia/ Acta Haemat., 1957, 17, p. 129.

4. *Bainton D.F., Farguhar M.G.* Differences in enzyme content of azurophil and specific granules of polymorhonuclear leucocytes. II. Cytochemistry and electron microscopy of bone marrow cells. — J.cell Biol., 1968, 39, p. 299.
5. *Farguhar M.G., Bainton D.F., Baggiolini M., de Duve.* Cytochemical localization of acid phosphatase activity in granule fractions from rabbit polymorphonuclear leucocytes. — J.cell Biol., 1972, 54, p. 141.
6. *Hayhoe F.G., Flemans R.J., Burns G.F., Cawley J.C.* Leucocyte alkaline phosphatase scores in hairy cell leukaemia.- Brit.J.Haemat., 1977, 37, p. 158.
7. *Kaplow L.S., Dauber H., Lerner E.* Assessment of monocyte esterase activity by flow cytophotometry. J. Histochem. Cytochem., 1976, 24, p. 363.
8. *Li C.Y., Yam L.T., Lam K.W.* Acid phosphotase isoenzyme in human leucocytes in normal and pathological conditions. — J.Histochem.Cytochem., 1970, 18, p. 473.
9. *North R.J.* The localization by electron microscopy of acid phosphotase activity inguinea pig mactophaes. — J.ultrastract.Res., 1966, 16, p. 96.
10. *Rozenszajn L., Marshak G., Efrati P.* Acid phosphatase activity in normal human blood and bone marrow cells as demonstrated by theazo-dye method. — Acta haemat., 1963, 30, p. 310.

К.А. Андреев

Дуга аорты и плечеголовной ствол нутрии

Резюме

Приведены морфологические параметры дуги аорты, артерий шеи, холки и грудной стенки конечности коз зааненской породы.

Ключевые слова: козы, васкуляризация, шея, холка, грудная стенка.

Введение

Нутрия — южноамериканский грызун. Его доместикация на территории России началась в середине прошлого века. Вначале зверёк был завезён в южные районы страны. В связи с его неприхотливостью, ценным мехом и высокими качествами диетического мяса его начали разводить в звероводческих хозяйствах. При этом биология зверька, особенности строения его органов с учётом возраста и условиями содержания до сих пор изучены недостаточно. В связи с этим перед нами стояла задача изучить закономерности скелетотопии ветвей дуги аорты и магистральных сосудов грудной конечности.

Материал и методика исследований

Материалом для исследования послужили трупы животных, полученных из хозяйств Московской области. Кроме того, в условиях вивария СПбГАВМ был получен датированный материал для изучения возрастной морфодинамики.

Методы изучения сосудистой системы

При проведении исследований использован комплекс современных и традиционных морфометрических методов: тонкое анатомическое препарирование инъецированных сосудов, вазорентгенография, изготовление просветлённых и коррозионных препаратов, гистологический метод. В качестве инъекционной массы использована взвесь свинцового сурика в скипидаре, жёлтая свинцовая эскизная краска, тушь-желатиновая масса. Длину и диаметр магистральных сосудов определяли с помощью электронного штангенциркуля. Полученные морфометрические данные подвергли графической и статистической обработке на персональном компьютере INTEL PENTIUM IV в операционной системе Windows XP с помощью программ Microsoft Excel, Microsoft Word, Adobe Photoshop 7,0, Point. Приведённые латинские и русские анатомические термины соответствуют Международной ветеринарной анатомической номенклатуре.

Результаты исследований

Дуга аорты нутрии (arcus aortae — 6,12±0,73, здесь и в дальнейшем после латинского названия сосуда приведены сведения о средней величине его диаметра у трёхмесячного животного в мм) весьма короткий ствол длиной не более 1 см: грудная клетка у них имеет конусообразную форму, а сердце сдвинуто краниально и располагается от второго по четвёртое ребро. При этом его ось располагается косо-продольно. Изгибаясь под острым углом, дуга аорты быстро переходит в грудную аорту и с помощью средостенья прикрепляется к позвоночному столбу. Отметим, что краниальный контур дуги располагается на уровне головки первого грудного позвонка.

От краниального контура дуги краниально отходит плечеголовной ствол (truncus brachiocephalicus — 4,83±0,52). Длина его в этом возрасте не превышает 0,5 см. Первым стволом от него отходит левая подключичная артерия (a. subclavia sinistra — 3,84±0,32). Продолжающийся магистральный сосуд получает название плечеголовной артерии (a. brachiocephalica — 4,72+0,46). От последнего поочерёдно отходят левая и правая общие сонные артерии. Статистическая разница между их диаметрами недостоверна при средней величине этого показателя 2,12±0,16 мм. После отхождения правой общей сонной артерии магистральный ствол меняет своё название на правую подключичную артерию (a. subclavia dextra — 3,88±0,41).

В дальнейшем от левой и правой подключичных артерий в краниальном направлении последовательно отходят соименные артерии. Проведя многочисленные измерения диаметров одноимённых правых и левых артерий, отходящих от правой и левой подключичных артерий, мы пришли к выводу, что статистическая разница между этими показателями статистически недостоверна. В связи с этим в дальнейшем будут приводиться средние морфометрические данные их диаметра.

Позвоночная артерия

Позвоночная артерия (a. vertebralis — 1,85±0,14) лежит в поперечном канале шейных позвонков от шестого до первого. В каждом сегменте от одноимённых сосудов отходят по три ветви. Дорсальные идут проксимально в мышцы позвоночного столба, вентральные — более тонкие — васкуляризируют вентральные мышцы позвоночного столба в области шеи, а спинномозговые через межпозвоночные отверстия проникают в позвоночный канал и снабжают кровью шейную часть спинного мозга и его оболочки. В области атланта каждая из позвоночных артерий через поперечные отверстия проникают на дорсальную поверхность атланта и делятся на две ветви равного диаметра. Одна из них, описав выгнутую краниально дугу, соединяется терминотерминальным анастомозом с глубокой шейной артерией, создавая коллатеральный путь кровотока. Вторая ветвь через межпозвоночное отверстие атланта проникает в позвоночный канал и вливается в базилярную артерию головного мозга.

Вторыми ветвями от правой и левой подключичной артерии отходят правый и левый рёберно-шейный ствол (truncus costocervicalis — 1,31±0,11). Его длина весьма незначительна (не более 0,5 см) и вскоре он дихотомически делится на два сосуда:

глубокая шейная артерия (a. cervicalis profunda — 1,04±0,11), сделав дугу, выгнутую каудально, лежит на латеральной поверхности полуостистой мышцы. В дальнейшем она направляется краниально, отдавая по ходу мелкие ветви в дорсальные мышцы позвоночного столба. В области сустава атланта и осевого позвонка она анастомозирует с ветвью позвоночной артерии;

самая передняя межрёберная артерия (a. intercostalis suprema — 1,02±0,09) является общим стволом, от которого отходят начальные три (изредка четыре) дорсальные межрёберные артерии. Диаметр их в среднем равен 0,98±0,07 мм. От каждой межрёберной артерии в каждом сегменте отходят по две ветви: дорсальные направляется проксимально в мышцы, а спинномозговая васкуляризирует три начальных сегмента грудной части спинного мозга. В дальнейшем дорсальные межрёберные артерии опускаются вентрально по сосудистому желобу ребра и на уровне синхондроза с рёберным хрящом анастомозируют с вентральными межрёберными ветвями (rr. intercostales ventrales –0,82±0,05) внутренней грудной артерии. Таким образом, в каждом полном грудном сегменте замыкается коллатеральный путь кровотока.

Последним крупным сосудом, отходящим от подключичной артерии краниально, является плечешейный ствол (truncus omocervicalis — 1,47+0,13). Он отходит на уровне первого ребра и является у нутрии достаточно крупным

артериальным сосудом. Артерия лежит вдоль плечеголовной мышцы, васкуляризирует её и другие мышцы, формирующие вентральный контур шеи. На уровне третьего (иногда четвёртого) шейного позвонка данный сосуд дихотомически делится на две ветви. Первая из них направляется подкожно вдоль вентрального края шеи краниально и васкуляризирует нижний участок околоушной железы и органы межчелюстного пространства. Ростральный участок артерии достигает сосудистой лицевой вырезки нижней челюсти. Вторая ветвь поднимается подкожно дорсокраниально, снабжая кровью дорсальные мышцы позвоночного столба в области шеи, а также каудовентральный участок околоушной железы.

Каудально от подключичной артерии и медиально от первого ребра отходит внутренняя грудная артерия, а латерально — наружная грудная артерия.

Коллатеральный кровоток

Внутренняя грудная артерия (a. thoracica interna — 1,54±0,17) лежит на дорсальной поверхности грудной кости под плеврой. Подойдя к диафрагме, она прободает её и уже под названием краниальная надчревная артерия васкуляризирует вентральную часть брюшной стенки. От магистрального сосуда во время прохождения в области грудной клетки в каждом сегменте отходят две ветви. Верхняя из них под названием вентральная межрёберная (ramus intercostalis ventralis) поднимается по переднему краю рёберного хряща и, разделяясь на две ветви, анастомозирует с дорсальными межрёберными артериями. Нижняя под названием прободающая ветвь (ramus perforantes) проходит между рёберными хрящами вентрально и разветвляется в грудных мышцах.

Наружная грудная артерия (a. thoracica externa — 1,01±0,11) последний ствол, отходящий от подключичной артерии. Сосуд за первым ребром резко поворачивает каудально и разветвляется в грудным мышцах.

Таким образом, для артерий краниальной части грудной полости нутрии характерны ярко выраженные видовые закономерности скелето- и синтопии. Они заключаются, прежде всего, в сильно изогнутой дуге аорты, наличии плечеголовного ствола и хорошо развитой плечешейной артерии.

Литература

1. *Международная ветеринарная анатомическая номенклатура. Четвертая редакция*/ Перевод и русская терминология профессора Зеленевского Н.В. — М., 2003. — 351 с.
2. *Щипакин М.В.* Особенности ветвления брюшной аорты хоря золотистого/ Актуальные проблемы вет. медицины: сб. науч. тр. СПбГАВМ. — СПб., 2004. № 136. — С. 134–135.
3. *Щипакин М.В.* Рентгеноанатомия артерий области бедра хоря золотистого/ Актуальные проблемы вет. медицины: сб. науч. тр. СПбГАВМ. — СПб., 2007. — С. 135–136.

С.Д. Андреева

Морфометрическая характеристика поджелудочной железы свиней в пренатальном и раннем постнатальном онтогенезе

Резюме

Морфометрическое исследование посвящено определению количественных характеристик структурных компонентов экзокринной и эндокринной паренхимы поджелудочной железы свиньи в пренатальном и раннем постнатальном периоде онтогенеза.

Ключевые слова: поджелудочная железа, свинья, ацинус, панкреатические островки.

Введение

При адаптации организма животного после рождения к условиям внешней среды поджелудочная железа (ПЖ) играет важную роль, обладая внешней и внутрисекреторной деятельностью, способствует поддержанию определённого уровня гомеостаза [1]. Природно-климатические и сезонные условия оказывают значительную нагрузку на желудочно-кишечный тракт, в частности на ПЖ диких парнокопытных животных [2]. Вместе с тем многие вопросы, касающиеся видовой и возрастной морфологии поджелудочной железы всеядных животных, до настоящего времени недостаточно изучены. Отсутствуют сведения о морфофункциональных особенностях поджелудочной железы отряда парнокопытных подотряда нежвачных животных в возрастном аспекте, отражающие адаптивную реакцию организма. Изучение поджелудочной железы всеядных животных необходимо для понятия патогенеза многих незаразных заболеваний желудочно-кишечного тракта, в том числе панкреатита, сахарного диабета и многих других. Поджелудочная железа (ПЖ) свиней также используется как ксенопрепарат в трансплантологии при лечении сахарного диабета методом пересадки панкреатических островков из органов новорождённых и животных первых месяцев жизни. Изучение возможности использования в качестве эндокринно-ферментного сырья поджелудочной железы, полученной от животных подсемейства всеядных отряда парнокопытных животных, может способствовать повышению рентабельности свиноводства.

Поджелудочная железа как ксенопрепарат

Одним из объективных методов изучения развития морфологических систем в определённый промежуток онтогенеза является количественный метод. Он позволяет сделать вывод о наличии в эмбриогенезе определённой последовательности формирования и роста эпителиальных структур поджелудочной железы.

Цель исследования

Изучение структурных компонентов ПЖ всеядных животных на ранних этапах онтогенеза.

Задача исследования

Оценить морфометрические показатели клеток экзокринной и эндокринной паренхимы ПЖ свиней.

Материал и методы исследования

Для гистологического исследования были взяты органы от здоровых животных пяти возрастных групп: 84-дневные плоды, 100-дневные плоды, новорождённые животные, 14-дневные и месячные поросята крупной белой породы свиней, взятых из ЗАО «Дороничи» г. Кирова. В каждой возрастной группе было по 5 животных. Всего обследовано и взято на гистологическое исследования 25 аутоптатов.

Анализ гистологического изображения железы

Для микроскопического исследования иссекали кусочки поджелудочной железы свиней объёмом 1 см^3 и обрабатывали по стандартным гистологическим методикам. Для морфометрической оценки функционального состояния паренхимы использовали программное обеспечение анализа изображений ImageScope Color M. Статистическую обработку результатов проводили с использованием компьютерной программы Primer of Biostatistics 4.03.($p \leqslant 0,05$).

Результаты исследования

У свиней раннего плодного периода (84 дня) поджелудочная железа макроскопически нежной консистенции бледно-розового цвета. На гистологических препаратах рыхлая соединительная ткань представлена нежными коллагеновыми волокнами с редко расположенными фибробластами с ядром овальной формы и фиброцитами с вытянутым ядром. Экзокринная паренхима представлена ацинусами, состоящими из девяти ациноцитов, имеющих крупные ядра. Средняя площадь клеток, образующих ацинус, составляет 591,7±24,5 мкм^2, а их ядер 216,0±11,7 мкм^2 в данной возрастной группе. Эндокринная часть поджелудочной железы плодов свиней (84 дня) представлена островками округлой формы со средним количеством клеток 25,0±1,1 и средней площадью 12301,4±210,5 мкм^2 ($p \leqslant 0,05$).

У поздних плодов в возрасте 100 дней при внешнем осмотре ПЖ бледно-розового цвета мелкой дольчатой структуры. При микроскопии установлено, что соединительнотканные прослойки уплотняются, их ширина уменьшается, ацинусы плотно соприкасаются друг с другом. При анализе морфометрических данных по характеристике экзокринной части поджелудочной железы установлено, что средняя площадь ациноцитов составила 568,3±25,7 мкм^2, что на 23,4 мкм^2 меньше по сравнению с предыдущим периодом ($p \leqslant 0,05$), а средняя площадь ядер достигла 237,5±31,7 мкм^2. В цитоплазме ацинусов становится заметна зернистость, которая представлена зимогенными гранулами, что свидетельствует о нарастающей секреторной активности. Эндокринная часть паренхимы плодов 100-дневного возраста представлена округлыми островками со средней площадью 16228,4±151,4 мкм^2 ($p \leqslant 0,05$) и количеством клеток 32,7±4,3.

У новорождённых животных поджелудочная железа розового цвета, расположена в эпигастрии вдоль малой кривизны желудка, имеет неправильную треугольную форму. Граничит с селезёнкой слева, с малым сальником и 12-пёрстной кишкой справа. Тело поджелудочной железы соприкасается с висцеральной поверхностью печени. При оценке гистологической картины установлено, что соединительнотканная строма становится более плотной, коллагеновые волокна не имеют извилистости, ацинусы плотно расположены по отношению друг к другу. Средняя площадь ациноцитов составляет 518,9±21,4 мкм^2, количество образующих их ядер увеличивается до 9,3±1,2.

Средняя площадь ядер по сравнению с предыдущим периодом увеличилась до 258,0±13,8 мкм^2. ЯЦО составляет 0,7, что свидетельствует о возрастающей нагрузке на цитоплазму ациноцитов и увеличивающейся секреторной функции органа. Зернистость ациноцитов становится заметна, особенно в апикальной части. Эндокринная паренхима представлена островками со средней площадью 17250,6±131,4 мкм^2 ($p \leqslant 0,05$)

Рис. 1. Поджелудочная железа новорождённого животного. Ацинусы отделены друг от друга широкими прослойками соединительной ткани. Панкреатические островки не имеют чёткой границы. Окраска гемотоксином и эозином. Ув. х 400.

ПЖ свиней в возрасте 14 дней розового цвета, с хорошо выраженной дольчатостью, которая просматривается на гистологическом препарате. Междольковая соединительная ткань представлена незначительно развитыми коллагеновыми волокнами, ацинусы плотно прилегают друг к другу. Количество клеток в ацинусе составило 10,7±1,2. Средняя площадь ациноцита 471,7±53,2 мкм^2, а площадь ядра составляет 203,8±21,5 мкм^2. Панкреатические островки неправильной формы со средней площадью 17242,4±132,5 мкм^2 ($p \leqslant 0,05$).

У поросят первого месяца жизни при внешнем осмотре поджелудочная железа розового цвета, дольчатой консистенции. Топография органа соответствует анатомическому расположению в брюшной полости. В строме органа коллагеновые волокна становятся более толстыми, уменьшаются соединительнотканные прослойки между ацинусами. При морфометрии установлено, что средняя площадь ациноцитов увеличилась до 736,6±41,2 мкм^2, а средняя площадь ядер ациноцитов составляла 255,4±27,4 мкм^2 ($p \leqslant 0,05$). Количество клеток, образующих ацинус, в среднем составило 7,1. Ядерно-цитоплазматическое отношение равно 0,73, что подтверждает наше мнение о возрастании нагрузки на орган с переходом на другой тип кормления после отъёма. Панкреатические островки овальной формы со средней площадью 18257,5±17,9 мкм^2.

Выводы

Увеличение средней площади ациноцитов наблюдается у поросят 1 месяца жизни, что связано с повышенной функциональной нагрузкой на ПЖ.

Средняя площадь ядра ациноцитов была наибольшей перед рождением животных, незначительный спад роста ядра наблюдается у поросят 14-дневного возраста, в месячном возрасте этот показатель стабилизируется на уровне значения новорождённого животного.

Средняя площадь цитоплазмы ациноцитов постепенно увеличивается к месячному возрасту поросят.

Значение ядерно-цитоплазматического отношения стабильно до 14-дневного возраста свиней и незначительно возрастает в период отъёма животного.

Количество клеток, образующих ацинус, увеличивается к 14-дневному возрасту до 10,7±1,2.

Наиболее значительные цитоморфометрические изменения ациноцитов выявлены у поросят месячного возраста постнатального периода онтогенеза.

Полученные данные по морфометрическим характеристикам цитологических показателей ациноцитов необходимо учитывать для определения критических периодов нагрузки на ПЖ, при составлении рационов кормления и зоотехнических норм содержания всеядных животных.

Литература

1. *Глущенко И.Л., Пантелеев С.М., Вихарева Л.В.* Особенности органогенеза поджелудочной железы человека в эмбриональном периоде// Актуальные проблемы эволюционной и популяционной физиологии человека/ Мат. Всеросс. конф. — Тюмень, 2001. — С. 86–87.
2. *Рядинская Н.И.* Гистологическая и гистохимическая характеристика поджелудочной железы оленевых Алтая// Цитология. — Санкт-Петербург, 2008. — № 8. — С. 56–62.

М.А. Андрианова

Кости и мышцы грудной конечности дальневосточного леопарда

Резюме

Проведены исследования анатомического строения костей и мышц грудной конечности леопарда в сравнении с домашней кошкой.

Ключевые слова: леопард, анатомия, грудная конечность.

Следует сделать оговорку в том, что леопард жил в неволе, потому может иметь некоторые отличия от собратьев из дикой природы. По причине небольших размеров препарата и, соответственно, сложности исследования короткие мышцы пальцев кисти не рассматривались.

Классика анатомического исследования

Для исследований был взят свежий труп леопарда, кожа удалена, грудная конечность отпрепарирована без мышц плечевого пояса. Исследования проводились методом тонкого анатомического препарирования, использовались инструменты: скальпели одноразовые хирургические разных размеров, пинцеты общего назначения, хирургические ножницы. Работа проводилась в помещении препараторской кафедры Анатомии животных СПбГАВМ.

В результате проведённых исследований были выявлены следующие особенности скелета грудной конечности леопарда:

Лопатка (scapula) по соотношению пропорций имеет более сплюснутую в вертикали форму; краниальный угол закруглён, каудальный — прямой. Хорошо выраженная шейка лопатки с краниальной стороны отделяется достаточно глубокой вырезкой. Акромион (acromion) и надкрючковидный отросток — processus suprahamatus — массивные, acromion опускается ниже края суставной впадины. Ость лопатки (spina scapulae) разделяет латеральную её поверхность на относительно равные половины.

Большой и малый бугорки (tuberculi majus et minus) плечевой кости (humerus) не различаются по размеру, межбугорковый жёлоб (sulcus intertubercularis) глубокий, выражен заметно сильнее, чем у кошки. Блок (trochlea) плечевой кости массивный, резко расширяется книзу в саггитальной плоскости.

Межкостная щель предплечья расширяется дистально

Скелет предплечья (skeleton antebrachii) представлен двумя хорошо развитыми, подвижно соединёнными между собой костями — лучевой (radius) и локтевой (ulna). В сравнении с кошкой лучевая кость имеет незначительный изгиб. Медиальный и латеральный шиловидные (processus styloideus medialis et lateralis) отростки массивные, хорошо выраженные. Хорошо развит латеральный связочный бугор лучевой кости. Локтевой отросток (processus olecrani), в сравнении с кошкой, направлен каудальнее, придавая массивность локтевому суставу. Межкостная щель (spatium interosseum) имеется по всей длине предплечья, расширяется дистально.

Скелет кисти (skeleton manus) леопарда особенностей не имеет.

Все мышцы грудной конечности, свойственные домашним хищным, в частности кошке, имеются и у леопарда, за исключением одного супинатора. У изучаемых домашних хищных различают 2 супинатора грудной конечности — длинный и короткий (m. supinator longus et m. supinator brevis). В ходе иссле-

дований у леопарда был обнаружен только один супинатор, по расположению близкий к короткому супинатору.

Особенности мышц грудной конечности леопарда:

Предостная и заостная мышцы (mm. supraspinatus et infraspinatus) очень хорошо выражены за счёт обширной поверхности прикрепления (ость сильно выдаётся на поверхности лопатки).

Подлопаточная мышца (m. subscapularis) занимает всю медиальную поверхность лопатки, кроме краниального угла.

Трёхглавая мышца плеча (m. triceps brachii) имеет отличие в прикреплении медиальной головки (caput mediale) — она начинается от шейки и от двух верхних третей медиальной поверхности плечевой кости, в то время как у изучаемых домашних хищных медиальная головка начинается только от шейки плеча.

Плечевая мышца (m. brachialis) начинается от шейки и, в отличие от кошки, от всей каудальной поверхности верхней трети плечевой кости, располагается в спиральном жёлобе и, сужаясь, заканчивается на лучевой шероховатости.

Дельтовидная мышца (m. deltoideus) состоит из двух частей: акромиальная начинается от акромиона — отличий не имеет, а лопаточная начинается от фасции заостной мышцы и ости лопатки, не затрагивая каудальный край лопатки.

Квадратный пронатор (m. pronator quadratus) заполняет межкостное пространство по длине диафизов костей предплечья.

Длинный абдуктор большого пальца (m. abductor pollicis longus) начинается от латеральной поверхности локтевой кости в её дистальной половине, сужаясь, перебрасывается через дорсальную поверхность запястья и оканчивается на первой пястной кости.

Плечелучевая мышца выражена лучше

Мышца супинатор (m. supinator), которая, как уже отмечалось выше, у леопарда только одна, начинается от латерального надмыщелка плечевой кости и оканчивается на краниальной поверхности лучевой кости. Покрыта общей фасцией с длинным абдуктором большого пальца.

Плечелучевая мышца (m. brachioradialis) у леопарда относительно хорошо выражена, начинается, в отличие от кошки, от фасции плечевой мышцы с латеральной стороны в области середины плечевой кости, оканчивается на медиальном крае лучевой кости.

Не отмеченные мышцы особенностей не имеют.

В заключение следует отметить, что по результатам исследования мышц одного леопарда, жившего в неестественной для себя среде обитания, нет возможности составить чёткую картину видовых особенностей анатомического строения костей и мышц грудной конечности, поскольку приведённые различия могут быть индивидуальными особенностями данной конкретной особи.

Литература

1. *Зеленевский Н.В.* Практикум по ветеринарной анатомии: учеб. пособие. Т. 1. — СПб., 2007.
2. *Зеленевский Н.В., Хонин Г.А.* Анатомия собаки и кошки. — СПб., 2009.

Х.Б. Баймишев

Макро-, микроструктура маточных труб и матки у тёлок в постнатальном онтогенезе и в зависимости от дозы движения

Резюме

Анализ морфометрических показателей структуры маточных труб и матки экспериментальных тёлок свидетельствует о влиянии дозы движения на уровень морфогенеза маточных труб и матки. Структурные преобразования морфологии маточных труб и матки имеют свои особенности в зависимости от возраста и дозы движения. У животных, содержавшихся в условиях гиподинамии, отмечаются признаки дилятации вен, гидратация стромы ворсин слизистой оболочки маточных труб.

Ключевые слова: маточная труба, гиподинамия, яичники, шейка матки, рога, роды, онтогенез, железа, гландулогенез, экзинокриноциты, миометрий, оболочка, движение, мачча, слизистая.

Введение

В современных условиях для эффективного производства молока необходимо учитывать и факторы, при которых животное формируется. Одной из основных причин бесплодия тёлок и коров являются нарушения морфогенеза половых органов, от чего в полной мере зависит и последующая репродуктивная способность животного в процессе продуктивного использования [3, 4, 5]. В связи с чем мы поставили задачу изучить сравнительную морфологию маточных труб (МТ) и матки у животных в зависимости от дозы их движения.

Материал и методика исследований

Для проведения экспериментальной работы нами по принципу аналогов были сформированы в хозяйствах-репродукторах спецхоза четыре группы новорождённых тёлочек чёрно-пёстрой породы: контрольная, опытная — 1, опытная — 2, опытная — 3 по 40 голов в каждой. Телята получены от клинически здоровых коров в возрасте от 3 до 6 лактаций и имеют происхождение от быков производителей линии Линдберга. В течение всего эксперимента животные всех групп находились в одинаковых условиях содержания. Контрольная группа находилась на обычном содержании согласно технологии спецхоза. Опытные группы животных содержались в этих же условиях, но дополнительно ежедневно со второго дня жизни до конца технологического цикла получали дозированное принудительное движение (ДПД) от 10 до 60 минут со скоростью 4,0–8,0 км/час [2].

Материалом для наших исследований служили маточные трубы, матки, которые были получены от 117 убитых животных по пять голов из каждой группы в следующие возрастные периоды: новорождённые (окончание плодного периода развития); месячные (период новорождённости — в течение этого периода развития организм приспосабливается к условиям самостоятельной жизни); трёхмесячные (молочный период); 6-месячные (конец молочного периода); 12-месячные (период полового созревания); 18-месячные (период осеменения); первотёлки — возраст 2,5–2,9 года (период зре-

лости); убой первотёлок проводили после 3 месяцев лактации. Сроки убоя были увязаны с технологическим производственным циклом спецхоза. Для того чтобы не нарушать плотность содержания животных в клетках, вместо выбывших в контрольную и опытную группы переводили животных аналогов из соседних клеток в пределах одной секции. Непосредственно после убоя вскрывали брюшную, тазовую полости и извлекали половые органы, отделяя их в области широкой маточной связки от перивагинальной клетчатки.

При исследовании макро-, микроморфологических показателей маточных труб и матки, также их массы, линейных промеров у тёлок был применён комплекс анатомических, микроскопических специальных методов исследования [1].

Результаты сравнительного анализа динамики возрастных изменений маточных труб до 2,5-летнего возраста (первотёлки) показывают, прежде всего, неравномерность роста их массы, а также коэффициента интенсивности роста (КИР) маточные трубы к массе относительной массы (о/м) к массе половых органов к 3 месяцам. Нами также определены закономерности в развитии маточных труб:

- усложнение рельефа слизистой оболочки за счёт удлинения «ворсин», их ветвления (короткие, длинные складки), снижения удельного веса складок, лишённых вторичных выростов;
- повышение уровня васкуляризации слизистой оболочки, подтверждённое постепенным увеличением плотности расположения капилляров;
- истончение мышечной оболочки до 12-месячного возраста, а затем увеличение её толщины, что, видимо, связано с функцией МТ.

Результаты эксперимента и их обсуждение

Анализ морфометрических градиент структуры маточных труб экспериментальных тёлок свидетельствует о влиянии дозы движения на уровень морфогенеза МТ, в условиях недостаточной и повышенной дозы двигательной активности (ДА). Показатели динамики преобразования функциональной морфологии слизистой оболочки, степень её васкуляризации, толщина мышечной оболочки ниже, чем у тёлок второй опытной группы, получавших среднюю величину дозы движения. У животных, содержавшихся в условиях гиподинамии, отмечаются признаки гидратации стромы ворсин слизистой оболочки, очевидно являющиеся результатом развития застойных явлений, что уже является морфофункциональным отклонением МТ, которое ведёт к нарушению воспроизводительной способности животных.

В течение всего изучаемого периода мы постоянно констатировали тенденцию к правостороннему превосходству этих органов. Это проявилось не только на морфометрических показателях макроуровня, но и на микроуровнях, где отмечалась достоверная разница некоторых показателей. Но при этом необходимо отметить, что асимметрия маточных труб имеет свои особенности в зависимости от структуры и возраста. Интересно, что в слизистой МТ процент реснитчатых эпителиоцитов больше в левой МТ, а секреторных — в правой МТ. Эта тенденция не зависит от степени ДА животных.

Совершенно другую динамику возрастных изменений структур мы наблюдаем в матке, что выражается интенсивным ростом массы матки в 6–12-месячном возрасте со становлением гормональной функции яичников [6, 7], в то время как реакция на степень двигательной активности проявляется уже с месячного возраста (нарушение гемоциркуляции и снижение морфогенетических процессов). Относительная масса матки новорождённой тёлки к массе всех половых органов составляет 24,50%, а к месячному возрасту она несколько снижается, но уже в этом возрасте проявляется незначительная разница морфометрических показателей матки между исследуемыми группами животных.

Гиподинамия и гемоциркуляция

В молочный период (1–3 месяца) КИР массы матки тёлок меньше, чем в шести и двенадцатимесячном возрасте. Самый высокий показатель интенсивности роста массы матки выявлен к концу молочного периода. Относительная масса (о/м) матки к массе половых органов и тела достигает максимального значения к 12 месяцам, к этому периоду масса матки увеличивается в 20,3 раза (данные по второй опытной группе). В отличие от других органов половой системы матка имеет самую большую кратность увеличения своей массы (в контроле в 27,4 раза, в опытных группах: первой — в 27,7 раза; второй — в 29,0 раза; третьей — в 27,1 раза). Однако нельзя не обратить внимания на то, что кратность увеличения матки значительно больше, чем маточных труб (в 8,9 раза). Рост массы матки имеет особенности в зависимости от её отделов, у новорождённых тёлок о/м рогов матки составляет 53,4%, о/м тела матки — 25,4%; о/м шейки матки — 21,2%.

Интенсивность роста массы матки по отделам различна, самый высокий показатель коэффициента интенсивности роста (КИР) массы шейки матки и рогов матки достигается в возрасте 6 месяцев, при этом следует отметить, что интенсивность роста рогов матки в 1,6–1,8 раза больше, чем КИР шейки матки. К 12-месячному возрасту КИР массы тела матки выше, чем шейки рогов, на 0,3–0,7. В 18-месячном возрасте КИР массы матки у тёлок в 3,7 раза больше, чем тела матки, и в 0,5 раз больше, чем рогов матки. Мы также отмечаем, что масса шейки матки увеличивается более равномерно во все возрастные периоды. После родов интенсивность роста отделов матки резко снижается, что, видимо, является показателем «окончания» роста матки к 2,5 годам постнатального онтогенеза. Закономерность роста массы отделов матки, видимо, указывает на особенность их морфогенеза в зависимости от их функциональной активности в тот или иной возрастной период постнатального онтогенеза.

Формирование маточных желез регистрируется уже у новорождённого животного, однако выраженная активация процесса прослеживается только после 3-месячного возраста, что характеризуется следующими показателями гландулогенеза: резким возрастанием плотности расположения желез, увеличением их длины, степени извитости, высоты экзокриноцитов. В процессе постнатального онтогенеза площадь, занимаемая железами, возрастает, что происходит как за счёт увеличения числа маточных желез, так и за счёт увеличения диаметра концевых отделов желез, что также подтверждается увеличением толщины эндометрия, особенно в послемолочный период. Миометрий у новорождённых тёлок чётко подразделяется сосудистым слоем на две части, но уже с месячного возраста у контрольных тёлок мы констатируем нарушение в структурах гемоциркулярного русла, и не только в сосудистом слое миометрия, но и периметрия и карункулах, постоянную тенденцию снижения морфометрических процессов в структурах матки тёлок контрольной группы (разница в морфологии железистого аппарата с 3-месячного возраста уже достоверна). Толщина миометрия постоянно имеет тенденцию быть больше в матке тёлок опытных групп, но у животных контрольных групп толщина сосудистого слоя, в котором наблюдается дилятация вен, из-за застойных явлений была больше. При этом следует отметить, что, если отрицательное действие гиподинамии проявляется с первых дней жизни, то действие гипердинамии проявляется после шестимесячного возраста, что также выражается снижением морфометрических процессов в структурах матки (меньшая величина толщины эндометрия, миометрия и площади, занимаемой железами).

Высота покровного эпителия слизистой оболочки матки во все возрастные периоды имеет меньший показатель, чем у новорождённых тёлок. Однако следует отметить, что после родов высота покровного эпителия увеличивается по сравнению с 18-месячным возрастом, что, видимо, связано с повышением функциональной активности покровного эпителия после родов и снижением активности гландулогенеза. Положительная тенденция в постна-

тальном морфогенезе матки тёлок опытной второй группы демонстрируется более высокими и, в большинстве случаев, достоверно большими значениями морфометрических показателей состояния органа с 6-месячного периода онтогенеза, что позволяет предполагать, что этот орган особенно нуждается в ДПД животного после 3-месячного возраста, а маточные трубы с первых дней жизни. Как признак неблагоприятного влияния гиподинамии на гистофизиологию матки отмечены проявления гемоциркулярных расстройств (дилятация и полнокровие венозных сосудов), что также подтверждается увеличением поперечника вен в сосудистом слое миометрия у животных, не получавших и получавших минимальную дозу ежедневного ДПД.

Выводы

Наблюдаемое нами постоянное нарушение гемоциркуляции в венозном русле изучаемых органов половой системы у животных, содержавшихся в условиях недостатка ДА, является убедительным доказательством необходимости оптимальной дозы ежедневного активного движения животного, как целостной биологической системы, которая обеспечивает нормальную скорость кровотока во всех без исключения органах, тем самым роддерживая норму репродуктивных качеств тёлок.

Литература

1. *Баймишев Х.Б.* Морфогенез матки телок черно-пестрой породы в зависимости от степени локомоции// Сельскохозяйственная биология. — 2001. №4. — С. 7–12.
2. *Баймишев Х.Б. Патент на изобретение/* Х.Б. Баймишев, Р.Г. Ильин. — № 2173047 от 10.09.2011. — 5 с.
3. *Дунаев П.В.* Морфофункциональные изменения в репродуктивном аппарате коров при гиподинамии/ П.В. Дунаев, А.М. Белобороденко// Сборник научных трудов Всероссийского НИИ ветеринраной энтомологии и арахнологии. — 2006. № 37. — С. 34–36.
4. *Племяшов К.В.* Проблемы воспроизводства крупного рогатого скота в Северо-Западном регионе РФ// Сборник научных трудов по материалам Международной научно-практической конференции. — Ставрополь, 2007. — С. 61–65.
5. *Садирова У.А.* Морфофункциональный статус половой системы телок в зависимости от различной степени двигательной активности/ У.А. Садирова, И.В. Хрусталева, М.Д. Донскова. — Симферополь, 1995. — С. 216–217.
6. *Byskov A.G.* Histology anatomy and ultrastructure of the rate System in the fetal moue ovary// Biol. Reprod. — 1998. № 14. — P. 720–735.
7. *Deanesly K.* Origins and development of interstitial tissue in ovaries of rabbit and guinea pig// S. Anat. — 2002. № 2. — P. 251–260.

М.И. Выдрина

Артериальный плечеголовной ствол козы зааненской породы

Резюме

Артерии и вены, расположенные в грудной полости и области шеи млекопитающих имеют исключительно значение, так как именно по ним поступает кровь к головному мозгу, верхним дыхательным путям и органам головной кишки. Их изучение у коз зааненской породы весьма актуально для ветеринарных хирургов и терапевтов в связи с экологическими особенностями и этологией этого вида животных.

Ключевые слова: ветеринарная морфология, артерии и вены, грудная полость, морфометрия, коза.

Введение

Козы зааненской породы — одна из перспективных пород для разведения в условиях Северо-Запаного региона России. Животные этого вид неприхотливы к кормам, естественно резистентны к некоторым инфекционным болезням, высокопродуктивны, плодовиты. Эти качества способствовали к широкому распространению этой породы коз на территории ЕС. В настоящее время они все чаще разводятся как на частных подворьях, так и крупных животноводческих комплексах фермерских хозяйств для получения диетического мяса и высококачественного молока.

Цель нашего исследования — установить скелетотопические, синтопические и морфометрические параметры магистральных артериальных и венозных сосудов области шеи взрослой козы зааненской породы. Для достижения поставленной цели перед нами стояли следующие задачи: 1) определить видовые и породные особенности хода и ветвления экстрамуральных артериальных сосудов области шеи; 2) изучить закономерности отхождения ветвей первого порядка от сосудистых магистралей к органам шеи; 3) дать характеристику коллатерального кровотока в области шеи у козы зааненской породы; 4) дать характеристику морфометрическим параметрам магистральных артерий и вен области шеи козы зааненской породы.

Материал и методы

Материалом для настоящего исследования послужили 11 трупов взрослых коз зааненской породы, доставленных на кафедру анатомии животных СПбГАВМ из фермерского хозяйства Ленинградской области. Основными методами исследований являлись тонкое анатомическое препарирование под контролем стереоскопического микроскопа, рентгенография инъецированных сосудов, изготовление просветленных и гистологических препаратов. В качестве рентгеноконтрастной массы использован свинцовый сурик на скипидаре с этиловым спиртом. Просветление органов после инъекции сосудов коллоидным углём проводили по методу Зеленевского Н.В. (2003) в нашей модификации. Гистологические срезы толщиной 4-5 мкм окрашивали гематоксилином и эозином, а для выявления эластических структур — орсеином. Диаметр артерий и поперечник вен на препаратах и вазорентгенограммах измеряли электронным штангенциркулем с ценой деления 0,01 мм. Анатомическая терминология приведена в соответствии с Международной ветеринарной анатомической номенклатурой (Зеленевский Н.В., 2003).

Результаты исследований

Плечеголовной ствол — truncus brachiocephalicus (10,21±1,37: здесь и в дальнейшем приводится диаметр артерий в мм) у коз зааненской породы отходит от дуги аорты ещё в перикардиальной полости. Он снабжает кровью переднюю часть грудной стенки, шею, голову и грудные конечности. На уровне второго грудного позвонка от плечеголовного ствола отходит в левую сторону левая подключичная артерия — a. subclavia sinistra (6,08±0,72), а продолжающийся сосуд называется плечеголовной артерией — a. brachiocephalica (9,32±0,89). Плечеголовная артерия, отдав ствол общих сонных артерий — truncus bicaroticus (5,12±0,47), переходит в правую подключичную артерию — a. subclavia dextra (6,12±0,71). Каждая подключичная артерия отделяет следующие ветви: реберно-шейный ствол, внутреннюю грудную артерию, плечешейный ствол и наружную грудную артерию. После ответвления от подключичной артерии названных сосудов, продолжающийся ствол называется уже подмышечная артерия. Последняя снабжает кровью грудную конечность.

Реберно-шейный ствол — truncus costocervicalis (4,04±0,26) отдает переднюю межреберную, глубокую шейную артерии и переходит в позвоночную артерию:

- передняя межреберная артерия — a. intercostalis suprema (2,39±0.21) идет назад вдоль вентральной поверхности первых четырех позвонков и отдает вторую, третью и четвертую дорсальные межреберные ветви — rami intercostales dorsales II, III et IV. Каждая из них снабжает артериальной кровью соответствующий сегмент спинного мозга и его оболочки, наружные и внутренние межреберных мышц и мощные в этой области разгибатели спины;
- глубокая шейная артерия — a. cervicalis profunda (2,73±0,25) лежит под шейной частью вентральной зубчатой мышцы, питает разгибатели шеи и головы. В области затылочно-атлантного и ось-атлантного суставов она терминальным анастомозом соединяется с позвоночной артерией;
- позвоночная артерия — a. vertebralis (2,99±0,32) проходит в поперечных отверстиях шейных позвонков и отдает в каждом сегменте спинномозговую, дорсальную и вентральную мышечные ветви. Наиболее крупная из них — третья дорсальная мышечная ветвь (1,92±0,18) отходит на уровне первого межпозвоночного диска, расположенного между осевым и третьим шейным позвонком. Она делится по магистральному типу и соединяется множеством межсистемнх анастомозов с ветвями глубокой шейной артерии. Диаметр всех спинномозговых ветвей примерно одинаковый и не превышает 0,65 мм. Вентральные мышечные ветви значительно тоньше дорсальных: диаметр их в среднем равен 0,74±0,08 мм.

Путь коллатерального кровотока

Внутренняя грудная артерия — a. thoracica interna (2,62±0,31) идет вниз и назад по грудной кости до седьмого (восьмого) реберного хряща. Она питает поверхностную и глубокую грудные мышцы, тимус, средостение, поперечную грудную мышцу, сердечную сорочку, кожу, межреберные мышцы и диафрагму. Дорсально от нее к межреберным мышцам посегментно отходят вентральные межреберные ветви — rami intercostales ventrales. По каудальному краю ребра они анастомозируют с дорсальными межреберными артериями грудной аорты, замыкая коллатеральный путь кровотока. Вентрально от внутренней грудной артерии к грудным мышцам идут прободающие ветви — rami perforantes.

У диафрагмы от внутренней грудной артерии ответвляются мышечно-диафрагмальная и краниальная надчревная артерии. Мышечно-диафрагмальная артерия — a. musculophrenica (1,78±0,19) питает тимус, сердечную сумку, реберную часть диафрагмы, поперечную мышцу живота и анастомозирует с межреберными артериями. Краниальная надчревная артерия

— a. epigastrica cranialis (2,03±0,23) идет назад по брюшной стенке и в области пупочного кольца анастомозирует с каудальной надчревной артерией.

Плечешейный ствол — truncus omocervicalis (1,98±0,19) идет краниовентрально и отделяет восходящую шейную артерию и нисходящую ветвь. Восходящая шейная артерия — a. cervicalis ascendens питает плечеголовную, лестничную, плечеподъязычную и грудную поверхностную мышцы; нисходящая ветвь — ramus descendens идет в плечеголовную и поверхностную грудную мышцы. Кроме того, у козы зааненской породы от плечешейного ствола отходят веточки для шейных лимфатических узлов, шейных долей тимуса и кожи.

Наружная грудная артерия — a. thoracica externa (1,81±0,16) тонкая, огибает первое ребро и питает глубокую грудную мышцу.

Заключение

У козы зааненской породы артериальное кровоснабжение осуществляется через плечеголовной ствол. Наиболее крупными его ветвями являются реберно-шейный ствол, общий ствол сонных артерий, позвоночная артерия, внутренняя и наружная грудные артерии. Все они васкуляризируют органы области шеи, включая сегменты спинного мозга, и соединяются многочисленными анастомозами в единую сосудистую сеть.

Литература

1. *Дмитриева, В.Г.* Наружная сонная артерия нутрии/ Международный вестник ветеринарии. Научно-производственный журнал. — СПб, 2009. — № 1. — С. 45-47.
2. *Дмитриева, В.Г.* Общая сонная артерия и её ветви нутрии/ Материалы международной научной конференции профессорско-преподавательского состава, научных сотрудников и аспирантов СПбГАВМ. — СПб., 2009. С. 36-37.
3. *Зеленевский, Н.В.* Международная ветеринарная анатомическая номенклатура на русском и латинском языках/ Зеленевский Н.В. (пер. и рус. терминология) — 4-я ред. — М.: Мир, 2003.-352 с.
4. *Слесаренко, Н.А.* Анатомия собаки. Соматические системы / Слесаренко Н.А. — М.: Колос, 2000.- Ч 1.- 94 с.

М.И. Выдрина

Скелетотопия артерий области шеи козы

Резюме

Приведены морфометрические параметры артерий шеи взрослой козы зааненской породы, дана топография магистральных сосудов.

Ключевые слова: ветеринарная морфология, артерии и вены, шея, морфометрия, коза.

Введение

Козы зааненской породы — одна из перспективных пород для разведения в условиях Северо-Западного региона России. Животные этого вида неприхотливы к кормам, естественно резистентны к некоторым инфекционным болезням, высокопродуктивны, плодовиты. Эти качества способствовали широкому распространению данной породы на территории ЕС. В настоящее время они всё чаще разводятся как на частных подворьях, так и крупных животноводческих комплексах фермерских хозяйств для получения диетического мяса и высококачественного молока.

Цель нашего исследования — установить скелетотопические, синтопические и морфометрические параметры общей сонной артерии и её ветвей первого порядка взрослой козы зааненской породы. Для достижения поставленной цели перед нами стояли следующие задачи: 1) определить видовые и породные особенности хода и ветвления общих сонных артерий; 2) изучить закономерности отхождения ветвей первого порядка от этих магистралей к органам шеи; 3) дать характеристику морфометрическим параметрам общих сонных артерий козы зааненской породы.

Материал и методы

Материалом для настоящего исследования послужили 11 трупов взрослых коз зааненской породы, доставленных на кафедру анатомии животных СПбГАВМ из фермерского хозяйства Ленинградской области. Основными методами исследований являлись тонкое анатомическое препарирование под контролем стереоскопического микроскопа, рентгенография инъецированных сосудов, изготовление просветлённых и гистологических препаратов. В качестве рентгеноконтрастной массы использован свинцовый сурик на скипидаре с этиловым спиртом. Просветление органов после инъекции сосудов коллоидным углём проводили по методу Зеленевского Н.В. (2003) в нашей модификации (с использование КОН). Гистологические срезы стенки общей сонной артерии толщиной 4-5 мкм окрашивали гематоксилином и эозином, а для выявления эластических структур — орсеином. Диаметр артерий на препаратах и вазорентгенограммах измеряли электронным штангенциркулем с ценой деления 0,01 мм. Анатомическая терминология приведена в соответствии с четвёртой редакцией Международной ветеринарной анатомической номенклатуры (Зеленевский Н.В., 2003).

Результаты исследования

Плечеголовной ствол — truncus brachiocephalicus (10,21±1,37: здесь и в дальнейшем приводится диаметр артерий в мм) у коз зааненской породы отходит от дуги аорты ещё в перикардиальной полости. Он снабжает кровью переднюю часть грудной стенки, шею, голову и грудные конечности. На уровне второго

грудного позвонка от плечеголовного ствола отходит в левую сторону левая подключичная артерия — a. subclavia sinistra (6,08±0,72), а продолжающийся сосуд называется плечеголовной артерией — a. brachiocephalica (9,32±0,89). Длина плечеголовного ствола козы зааненской породы не превышает 1,5-2,0 см. Затем он делится на правую и левую общую сонную артерию.

Вагосимпатический ствол проходит над артерией

Общая сонная артерия — a. carotis communis (3,84±0,31), отделившись от плечеголовного ствола, вначале лежит на вентральной поверхности трахеи, а в средней и краниальной трети шеи — на её дорсолатеральной поверхности. Дорсально к общей сонной артерии прилежит вагосимпатический ствол. Латерально она прикрыта грудино-головной и плечеголовной мышцами, которые отделяют её от наружной яремной вены, лежащей в яремном жёлобе. На этом участке от общей сонной артерии отходят многочисленные ветви к трахеи, тимусу, пищеводу, вентральным мышцам шеи и коже. Диаметр их не превышает 0,35 мм.

На уровне атланто-осевого сустава от общей сонной артерии вентрально отходит сравнительно толстая ветвь первого порядка краниальная щитовидная артерия — a. thyroidea cranialis (1,04±0,16). Она лежит впереди гортани и делится по магистральному типу. Краниальные две-три ветви идут к глотке, а три-четыре каудальные ветви васкуляризируют мышцы расширители гортани.

На уровне середины осевого позвонка от вентральной поверхности магистрального сосуда отходит каудальная щитовидная артерия — a. thyroidea caudalis (1,34±0,16). Она под каудальными рожками щитовидного хряща проникает к слизистой оболочке гортани и васкуляризирует её.

Глоточная артерия — a. pharyngea (0,95±0,08) отходит от общей сонной артерии на уровне затылочно-атлантного сустава и питает мышцы одноимённого органа.

Ростральнее глоточной артерии на вентральной поверхности общей сонной артерии располагается устье язычной артерии — a. lingualis (2,27±0,32). Она васкуляризирует слюнные железы, органы межчелюстного пространства, язык и ростральные участки мышц, оканчивающихся на теле подъязычной кости.

У козы зааненской породы на всём протяжении общие правая и левая общие сонные артерии соединяются косыми межсистемными анастомозами диаметром не более 1,00 мм. Число и топография их непостоянны, а лежат они на вентральной поверхности мышц позвоночного столба шеи.

С дорсальной поверхности общей сонной артерии на уровне затылочно-атлантного сустава отходят два мощных артериальных коллектора. Первый из них затылочная артерия — a. occipitalis (1,63 ±0,21) — васкуляризирует дорсальные короткие мышцы головы и соединяется терминальным анастомозом с позвоночной артерией. Вторую мы назвали вентральная осевая артерия — a. axialis ventralis (1,26±0,11): она васкуляризирует вентральные мышцы шеи в области атланто-осевого и ось-атлантного суставов.

Плечеголовная артерия, отдав ствол общих сонных артерий — truncus bicaroticus (5,12±0,47), переходит в правую подключичную артерию — a. subclavia dextra (6,12±0,71). Каждая подключичная артерия отделяет следующие ветви: рёберно-шейный ствол, внутреннюю грудную артерию, плечешейный ствол и наружную грудную артерию. После ответвления от подключичной артерии названных сосудов продолжающийся ствол называется уже подмышечная артерия. Последняя снабжает кровью грудную конечность.

Рёберно-шейный ствол — truncus costocervicalis (4,04±0,26) отдаёт переднюю межрёберную, глубокую шейную артерии и переходит в позвоночную артерию:

- передняя межрёберная артерия — a. intercostalis suprema (2,39±0.21) идёт назад вдоль вентральной поверхности первых четырёх позвонков и отдаёт вторую, третью и четвёртую дорсальные межрёберные ветви — rami intercostales dorsales II, III et IV. Каждая из них снабжает артериальной кровью соответствующий сегмент спинного мозга и его оболочки, наружные и внутренние межрёберные мышцы и мощные в этой области разгибатели спины;
- глубокая шейная артерия — a. cervicalis profunda (2,73±0,25) лежит под шейной частью вентральной зубчатой мышцы, питает разгибатели шеи и головы. В области затылочно-атлантного и ось-атлантного суставов она терминальным анастомозом соединяется с позвоночной артерией;
- позвоночная артерия — a. vertebralis (2,99±0,32) проходит в поперечных отверстиях шейных позвонков и отдаёт в каждом сегменте спинномозговую, дорсальную и вентральную мышечные ветви. Наиболее крупная из них — третья дорсальная мышечная ветвь (1,92±0,18) отходит на уровне первого межпозвоночного диска, расположенного между осевым и третьим шейным позвонком. Она делится по магистральному типу и соединяется множеством межсистемнх анастомозов с ветвями глубокой шейной артерии. Диаметр всех спинномозговых ветвей примерно одинаковый и не превышает 0,65 мм. Они снабжают кровью ткани спинного и головного мозга. Вентральные мышечные ветви значительно тоньше дорсальных: диаметр их в среднем равен 0,74±0,08 мм.

Таким образом, у козы зааненской породы артериальное кровоснабжение органов головы и шеи осуществляется через плечеголовной ствол. Наиболее крупными его ветвями являются рёберно-шейный ствол, общий ствол сонных артерий, позвоночная артерия, внутренняя и наружная грудные артерии. Все они васкуляризируют органы области шеи, включая сегменты спинного мозга, и соединяются многочисленными анастомозами в единую сосудистую сеть.

Литература

1. *Дмитриева В.Г.* Наружная сонная артерия нутрии// Международный вестник ветеринарии. — СПб, 2009. № 1. — С. 45–47.
2. *Дмитриева В.Г.* Общая сонная артерия и её ветви нутрии/ Материалы межд. науч. конф. профессорско-преподавательского состава, научных сотрудников и аспирантов СПбГАВМ. — СПб., 2009. — С. 36–37.
3. *Зеленевский Н.В.* Международная ветеринарная анатомическая номенклатура на русском и латинском языках/ Зеленевский Н.В. (пер. и рус. терминология). 4-я ред. — М.: Мир, 2003. — 352 с.
4. *Слесаренко Н.А.* Анатомия собаки. Соматические системы. Ч. 1. — М.: Колос, 2000. — 94 с.

М.И. Выдрина

Скелетотопия наружной сонной артерии и её ветвей у козы

Резюме

Закономерности артериального кровоснабжения органов головы млекопитающих привлекает пристальное внимание ветеринарных морфологов-ангиологов. Этот интерес вполне закономерный, так как в области головы располагаются жизненно важные органы - головной мозг, глазное яблоко, начальные отделы органов дыхания и пищеварения. При этом нарушение их кровоснабжения может вызвать значительные нарушения их функций, вплоть до гибели животного.

Ключевые слова: ветеринарная морфология, наружная сонная артерия, морфометрия, коза.

Введение

Козы зааненской породы — одна из перспективных пород для разведения в условиях Северо-Запаного региона России. Животные этого вид неприхотливы к кормам, естественно резистентны к некоторым инфекционным болезням, высокопродуктивны, плодовиты. Эти качества способствовали к широкому распространению этой породы на территории ЕС. В настоящее время они все чаще разводятся как на частных подворьях, так и крупных животноводческих комплексах фермерских хозяйств, для получения диетического мяса и высококачественного молока.

Цель нашего исследования — установить скелетотопические, синтопические и морфометрические параметры общей сонной артерии и её ветвей первого порядка взрослой козы зааненской породы. Для достижения поставленной цели перед нами стояли следующие задачи: 1) определить видовые и породные особенности хода и ветвления общих сонных артерий; 2) изучить закономерности отхождения ветвей первого порядка от этих магистралей к органам шеи; 3) дать характеристику морфометрическим параметрам общих сонных артерий козы зааненской породы.

Материал и методы

Материалом для настоящего исследования послужили 11 трупов взрослых коз зааненской породы, доставленных на кафедру анатомии животных СПбГАВМ из фермерского хозяйства Ленинградской области. Основными методами исследований являлись тонкое анатомическое препарирование под контролем стереоскопического микроскопа, рентгенография инъецированных сосудов, изготовление просветленных и гистологических препаратов. В качестве рентгеноконтрастной массы использован свинцовый сурик на скипидаре с этиловым спиртом. Просветление органов после инъекции сосудов коллоидным углём проводили по методу Зеленевского Н.В. (2003) в нашей модификации. Гистологические срезы стенки общей сонной артерии толщиной 4-5 мкм окрашивали гематоксилином и эозином, а для выявления эластических структур — орсеином. Диаметр артерий на препаратах и вазорентгенограммах измеряли электронным штангенциркулем с ценой деления 0,01 мм. Анатомическая терминология приведена в соответствии с четвертой редакцией Международной ветеринарной анатомической номенклатуры (Зеленевский Н.В., 2003).

Наружная сонная артерия — a. carotis externa (3,06±0,38 — здесь и в дальнейшем указан диаметр артерии в мм) является продолжением общей сонной

артерии, после отхождения от общего ствола лицевой и поверхностной височной артерий. Она лежит медиально от околоушной железы, приближаясь к основанию черепа. От этого магистрального сосуда отходят следующие крупные ветви: ростровентрально - большая жевательная артерия, крыловидная артерия, восходящая глоточная артерии; дорсокаудально — мыщелковая и внутренняя сонная артерии. Последняя из названных артерий является рубежной — после её отхождения наружная сонная артерия меняет название на верхнечелюстную артерию.

Жевательная артерия - a. masseterica (0,82±0,09) начинается от вентральной поверхности магистрального сосуда, выходит набольшую жевательную мышцу и проникает в неё по каудальному краю.

Крыловидная артерия — a. pterygoidea (0,71±0,06) отходит самостоятельно или общим стволом с нижней альвеолярной артерией. В дальнейшем она разветвляется в латеральной и медиальной части крыловидной мышцы.

Зубная формула козы

Нижняя альвеолярная артерия — a. alveolaris inferior (1,52±0,18) отходит от ростральной поверхности наружной сонной артерии. Затем она погружается в нижнечелюстной канал и начальный путь проходит в нем в ростровентральном направлении. На этом участке от артерии отходит ветвь первого порядка, которую из-за постоянного наличия, можно назвать артерия угла нижней челюсти. Диаметр её равен в среднем 0,42±0,05 мм. В дальнейшем нижняя альвеолярная артерия располагается в костном канале и проходит в нем на расстоянии 3,0-4,5 мм от вентрального края нижней челюсти. Дорсально и (или) ростродорсально от нее отходят альвеолярные ветви первого порядка к коренным зубам. Диаметр их не превышает 0,3 мм. Конечная ветвь нижней альвеолярной артерии под названием нижняя альвеолярно-резцовая артерия васкуляризирует три резцовых зуба нижней челюсти. Проводя исследования сосудистого русла, мы обратили внимание, что у козы на нижней челюсти имеются три премоляра и два моляра, в то время как во всех руководствах утверждается, что у домашнего мелкого рогатого скота, как и у крупного, на нижней челюсти располагается по три моляра.

С дорсальной поверхности наружной сонной артерии отходят два сравнительно крупные артериальные сосуды. Первый из них мыщелковая артерия — a. condylaris (0,79±0,09). Оно проходит дорсально по медиальной поверхности мыщелкового отростка нижней челюсти, васкуляризирует капсулу височно-нижнечелюстного сустава и височную мышцу.

У козы зааненской породы (в отличие от крупного рогатого скота) имеется внутренняя сонная артерия — a. carotis interna (1,86±0,21). Она отходит от дорсальной поверхности наружной сонной артерии и направляется к основанию черепа. Здесь её ветви образую чудесную артериальную сеть — rete arteriosum mirabile. Из сети выходят артерии, проникающие к головному мозгу. Внутренняя сонная артерия вляется рубежной: после её отхождения наружная сонная артерия меняет название на верхнечелюстную артерию.

Следовательно, у козы зааненской породы ветвление наружной сонной артерии имеет выраженные видовые особенности. Важнейшей особенностью сосудистого русло головы козы зааненской породы является наличие чудесной артериальной сети основания черепа, сформированной ветвями внутренней сонной артерии.

Литература

1. *Дмитриева, В.Г.* Наружная сонная артерия нутрии/ Международный вестник ветеринарии. Научно-производственный журнал. - СПб, 2009. - № 1. - С. 45-47.

2. *Дмитриева, В.Г.* Общая сонная артерия и её ветви нутрии/ Материалы международной научной конференции профессорско-преподавательского состава, научных сотрудников и аспирантов СПбГАВМ. — СПб., 2009. С. 36-37.

3. *Зеленевский, Н.В.* Международная ветеринарная анатомическая номенклатура на русском и латинском языках/ Зеленевский Н.В. (пер. и рус. терминология) — 4-я ред. - М: Мир, 2003.-352 с.

4. *Слесаренко, Н.А.* Анатомия собаки. Соматические системы/ Слесаренко Н.А. — М.: Колос, 2000.- Ч 1.- 94.

Н.П. Горбунова, Р.М. Косарев, Е.В. Олейникова, Л.П. Соловьева

Железастый аппарат ротовой полости новорожденных лосей

Резюме

Проведены исследования по изучению локализации и морфологии интрамуральных слюнных желез органов ротовой полости у новорожденных лосей.

Ключевые слова: лось, губы, щеки, небо, язык, слюнные железы, ротовая полость.

Введение

Известно, что сложность строения пищеварительной системы у млекопитающих разных видов в значительной степени связана с условиями их обитания и кормления. Эта система обеспечивает захват животным корма, его механическую и химическую обработку до состояния растворов, способных проходить через эпителий стенки пищеварительных органов в кровеносные сосуды, и выведение из организма не усвоенных твердых пищевых масс. Закономерности структурно-функционального развития органов пищеварительной системы в постнатальном онтогенезе наиболее полно изучены для крупного рогатого скота и практически отсутствуют такие сведения для одомашниваемых жвачных животных [3]. В Костромской области такими животными являются лоси Сумароковской лосефермы [2].

Лоси не привередливы к поедаемым кормам. Летом — это листья и трава, грибы и ягоды, молодые побеги и водные растения, зимой — кора, ветки и почки деревьев. Переваривание поедаемых кормов в пищеварительном тракте происходит не только под действием пищеварительных ферментов, но и микроорганизмов. Такая обработка пищи позволяет даже из коры и веток деревьев извлекать полезные для организма питательные вещества. Важную роль в подготовке корма к его химической обработке выполняют органы ротовой полости, в результате воздействия которых корм не только измельчается, но и увлажняется секретом слюнных желез, превращается, в полугустую легко проглатываемую массу.

Изучение закономерностей развития и строения железистого аппарата ротовой полости пищеварительной системы у лосей необходимо на каждом этапе онтогенеза, т.к. они служат биологической предпосылкой для организации профилактики, диагностики и лечения различных заболеваний.

Целью настоящего исследования явилось изучение интрамуральных слюнных желез органов ротовой полости у новорожденных лосей.

Материал и методика исследований

Материалом исследования служили органы ротовой полости новорожденных лосят Сумароковской лосефермы, выбывших по разным причинам, не связанным с заболеванием органов пищеварительной системы. Исследования проведены в 2007-20011 гг. на 11 лосятах. Возраст лосей — от рождения до 15 суток. Сбор материала проводился в период растёла лосих Сумароковской лосефермы — с конца апреля до середины июня. Лосята, выбывшие по разным причинам, не связанным с заболеванием органов пищеварительной системы, доставлялись в лабораторию кафедры анатомии и физиологии животных Костромской ГСХА.

Для гистологических исследований отбирали пробы из губ, щек, нёба и языка. Их фиксировали в 8%-ном нейтральном растворе формалина. Срезы

готовили на замораживающем микротоме (толщиной 10-15 мкм) и санном после заливки в парафин (толщиной 5-7 мкм). Срезы окрашивали гематоксилином и эозином по общепринятой методике. Общую картину гистологической структуры слюнных желез изучали под микроскопом визуально. Морфометрические исследования проводили под микроскопом Motic Images Plus 2,0 ML с помощью пакета прикладных программ. Измеряли параметры долек, секреторных отделов слюнных желез; толщину междолевых, междольковых, межальвеолярных соединительнотканных прослоек; диаметр внутридольковых и междольковых выводных протоков и кровеносных сосудов; высоту и ширину железистых клеток. Весь цифровой материал, полученный в результате исследований, подвергали математической обработке по Лакину Г.Ф. [1].

Результаты эксперимента и их обсуждение

Результаты исследования показали, что у лосей, как и у других жвачных животных, кожа губ переходит на слизистую оболочку ротовой полости, где многослойный плоский ороговевающий эпителий не теряет роговой слой, но становится несколько тоньше. В соединительнотканной основе слизистой оболочки губ обнаружены крайне редко небольшие дольки альвеолярно-трубчатых слюнных желез. Большой диаметр долек в среднем составляет 114,1±5,37 мкм, малый — 65,1±2,59 мкм. Количество альвеол в дольках варьирует от 11 до 5. Диаметр альвеол в среднем составляет 28,3±0,84 мкм. В дольках альвеолы выводными трубочками сливаются и формируют общий выводной проток (диаметром 13,7±0,65 мкм), открывающийся на поверхности кожи.

Щеки построены также, как и губы, т.е. снаружи покрыты кожей с волосяным покровом, потовыми и сальными железами, средний слой представлен щечными мышцами из поперечно-полосатой мышечной ткани, а изнутри — слизистая оболочка. Поверхность слизистой оболочки выстлана многослойным плоским ороговевающим эпителием. Под эпителием находится соединительнотканная основа слизистой оболочки, в которой обнаружены крупные пакеты разветвленных сложных трубчато-альвеолярных желез. Длина и ширина пакетов равны 2170,3±27,13 мкм и 1013,0±16,35 мкм соответственно. Пакеты слюнных желез разделены толстыми соединительнотканными перегородками (78,5±1,35 мкм) на дольки. Количество долек в пакетах варьирует от 5 до 8 и более. Параметры долек (большой и малый диаметры) в среднем составляют 656,4±17,61 и 374,1±0,91 мкм. Диаметр секреторных отделов в дольках изменяется от 29,9 до 57,5 мкм. В дольках обнаружены секреторные отделы двух типов: функционирующие и спавшиеся, т.е. отдыхающие. Их можно было видеть как на периферии дольки, так и в центре.

Слизистая оболочка десны имеет обычное строение, эпителий (многослойный плоский ороговевающий) и соединительнотканная основа состоит из плотной волокнистой соединительной ткани, в которой слюнные железы не обнаружены.

У лосей слизистая оболочка твердого нёба образует около 26 поперечных валиков. Высота валиков в среднем составляет 0,57±0,01 см. Боковые поверхности валиков гладкие, но вершины их снабжены зубовидными сосочками. Слюнные железы обнаружены только в задней части твердого неба в виде очень мелких долек, их выводные протоки открываются как между зубовидными сосочками, так и между валиками. В основе слизистой оболочки мягкого нёба со стороны ротовой полости находятся крупные пакеты слюнных желез.

Язык построен из поперечно-полосатой мышечной ткани, покрытой слизистой оболочкой. Слизистая оболочка, покрывающая мышечную основу языка построена из двух пластинок: эпителиальной и соединительнотканной. Эпителиальный слой представлен плоским многослойным ороговевающим эпителием, в котором на гистопрепаратах хорошо выражены две зоны: ростковая и роговая. В ростковой зоне эпителия хорошо заметны границы клеток. Толщина соединительнотканной основы слизистой оболочки в среднем

составляет 146,2±8,7 мкм. При более тонком исследовании строения языка было выявлено два типа интрамуральных слюнных желез: мелкие и крупные пакеты. Мелкие секреторные отделы диаметром 25,6±0,08 мкм обнаружены в соединительнотканной основе слизистой оболочки языка, которые рассеяны беспорядочно. Их выводные протоки открываются на поверхности слизистой оболочки между сосочками языка.

В мышечной основе выявлены крупные пакеты сложных трубчато-альвеолярных слюнных желез. Однако такие железы в разных областях языка развиты неодинаково. Так, в области корня языка железы обнаружены большими пакетами (длина×ширина 1437,5±23,1×1237,5±19,4 мкм). Они разделены соединительнотканными перегородками (толщиной 53,1±0,3 мкм) на дольки. Внутри долек были видны секреторные отделы и внутридольковые выводные протоки диаметром от 27,2 до 40,8 мкм, выстланные кубическим эпителием. На гистопрепаратах можно было видеть, как из мышечной основы языка мышечные волокна врастают в соединительнотканный остов желез. Железистые дольки имеют овальную, вытянутую, треугольную, лентовидную формы. Параметры железистых долек (большой×малый диаметры) равны 587,5±13,7×312,6±11,9 мкм. В железистых дольках насчитывается от 30 до 100 и более альвеол. Они разделены широкими межальвеолярными перегородками из рыхлой соединительной ткани (11,9±0,05 мкм).

Диаметр альвеол колеблется от 27,2 до 68,3 мкм. Средний объем альвеолы соответствует размерам 59×10 мкм^3. На поперечном сечении альвеолы имеют округлую, овальную, трапециевидную формы. В железистых дольках встречаются функционирующие и, крайне редко, отдыхающие альвеолы, т.е. закрывшиеся. Независимо от локализации слюнных желез, изнутри их секреторные отделы выстланы кубическим эпителием. Высота клеток изменяется от 3,6 до 4,3, в среднем составляет 4,1±0,08 мкм, ширина — 3,95±0,05 мкм.

Нефункционирующие альвеолы чаще встречаются в центре долек. На гистологических препаратах по периферии альвеол хорошо заметны овальные ядра миоэпителиальных клеток. На микропрепаратах, приготовленных из тела языка, слюнные железы в мышечной основе не обнаружены. Встречаются небольшие дольки слюнных желез в области верхушки языка. Большой диаметр долек равен 142,8±13,2 мкм, малый диаметр — 115,9±7,9 мкм.

Анализ микроскопического строения слюнных желез мышечной основы языка показал наличие в дольках секреторных отделов двух типов: слизистые и серозные, что позволяет их отнести к смешанным железам.

Выводы

У лосей, как и других млекопитающих, слизистая оболочка губ, щек, нёба, языка имеет обычное строение. Она построена из многослойного плоского ороговевающего эпителия и соединительнотканной основы.

У лосей в слизистой оболочке губ, щек, мягкого нёба и языка расположены интрамуральные слюнные железы двух типов: мелкие (отдельные альвеолы) и крупные пакеты сложных разветвленных трубчато-альвеолярных желез. По характеру секрета смешанные, т.к. в железах обнаружены слизистые и серозные секреторные отделы.

Литература

1. *Лакин, Г.Ф.* Биометрия [Текст]/ Г.Ф. Лакин. — М., 1980. — 296 с.
2. *Михайлов, А.П.* Приручение и одомашнивание лосей на Костромской лосеферме [Текст] / А.П. Михайлов./ Повышение продуктивности звероводства и охотничье — промысловой фауны / Сб. трудов. — М., 1975. — В. — 119. — 47 с.
3. *Полякин, Е.В.* Развитие стенки тонкой кишки и её интрамуральной нервной ткани у телят от рождения до 6-месячного возраста.

Н. П. Горбунова, Л. П. Соловьева

Морфогенез молочной железы лактирующих овцематок романовской породы в условиях АОЗТ «РОДИНА» Судиславского района

Резюме

Проведены исследования по интерьеру молочной железы овец романовской породы в зависимости от периода лактации в условиях племенного овцеводческого хозяйства.

Ключевые слова: молочная железа, лактация, овца романовской породы, выводная система, паренхима, строма.

Введение

Овечье молоко представляет собой полноценный продукт питания, отличается ценными диетическими свойствами и хорошо усваивается. Из него изготовляют ценные сорта твердых и мягких сыров: рокфор, пекарино, сыр-брынзу; различные кисломолочные продукты: творог, простоквашу и т. д. Вместе с тем, молоко овец в первый месяц жизни ягнят служит главным источником их корма и имеет важное значение для нормального развития [1]. Поэтому молочная железа занимает особое место среди всех систем организма. Несмотря на обилие научной информации по морфологии и функции молочной железы сельскохозяйственных животных, остается много нерешенных вопросов в отношении структурно-функциональных закономерностей этого органа у овец. Поэтому раскрытие закономерностей структурной организации молочной железы в возрастной динамике, анализ адаптационных её перестроек, а также выяснение механизмов, обеспечивающих её прогрессивное и регрессивное развитие — одна из актуальных проблем фундаментальной и прикладной биологии [2].

Целью исследования явилось изучение морфологии молочной железы лактирующих овцематок.

Материал и методика исследований

Материалом для морфологических исследований служили молочные железы овец романовской породы АОЗТ «Родина» Судиславского района и частных хозяйств Костромской области. Всего было исследовано 36 долей от 18 лактирующих овцематок. Макроскопические строение молочной железы овец изучалось визуально и дополнялось взятием основных промеров вымени в день получения материала. После кратковременной фиксации в 8%-ном растворе формалина из каждой доли вымени готовили тотальные срезы в сагиттальной и фронтальной плоскости и окрашивали гематоксилин-эозином. Особенности ветвления протоков молочной железы изучали при помощи рентгенографии (Ложкин Э. Ф., 1988), методом анатомического препарирования (Андреева З. П., 1965) и приготовления коррозионных препаратов.

Результаты эксперимента и их обсуждение

Результаты исследований показали, что у лактирующих овец романовской породы тело молочной железы округлой формы. Масса органа варьирует в широких пределах: от 830 г (первый месяц лактации) до 227 г (последний месяц лактации). Форму и размеры железы (длина, ширина, глубина, обхват, см) определяет жировая подушка (14,5±0,58×15,3±0,59×10,25±0,56×49,6±2,7), которая выполняет не только механическую функцию, но и обеспечивает энергией другие тканевые элементы. Ширина молочной железы превышает её длину на 5,2 % (P<0,05), таким образом четверти её разрастаются не вперёд по животу, а в паховые области. Молочная железа имеет соски длиной 2,9±0,3 см и диаметром 2,3±0,13 см, которые поставлены широко, расстояние между ними составило 7,5±1,7 см, и вершинами заметно обращены в стороны.

Молочная железа лактирующих овцематок представляет собой сформированный паренхиматозный орган, основой которого является хорошо развитая паренхима, образованная железистой тканью, представленной во время лактации довольно крупными альвеолами неправильной формы, диаметром равным 97,8±16 мкм. Высота клеток железистого эпителия в первой половине лактационного процесса в сравнении с его завершением больше на 46,3 % (P<0,001). В этот же период на гистологических срезах молочных желёз хорошо заметно, что эпителий альвеол — кубический, а во второй половине принимает призматическую форму. Располагаются альвеолы группами, формируя молочные дольки округлой или овальной формы со сглаженными углами, большой диаметр составляет — 1,25±0,04 мм, малый — 0,82±0,03 мм. В альвеолах накапливаются частицы секрета: жировые капельки, элементы слущенного эпителия.

К концу лактации железистой ткани уменьшается

В начале лактации железистая ткань занимает 75,7±0,9 % от площади поля зрения гистопрепарата, а в завершении данного физиологического состояния количество её сокращается на 14,7 %, одновременно прослеживается разрастание соединительной и жировой тканей вымени. Это приводит к тому, что во второй половине лактационного периода отношение паренхимы к строме уменьшается почти в два раза и составляет 1,6:1, по сравнению с началом лактационного периода, когда на три части паренхимы приходится одна часть стромы.

Строма органа представлена соединительной и жировой тканями. В первую половину лактации значительно сокращается количество соединительнотканных компонентов. Необходимо отметить, что в составе соединительной ткани в первой половине лактации жировая ткань отсутствует, а во второй половине она вновь разрастается до 7,0±0,1 %, располагаясь небольшими скоплениями клеток, но чаще массивными обширными полями.

Собственно соединительная ткань (23,3±0,6 %) представлена рыхлой соединительной и ретикулярной тканями. Следует она большими полями, либо тяжами шириной 120,5±8,6 мкм, делящими железу на доли, или тонкими прослойками (25,6±3,6 мкм), которые отходят от тяжей и делят железистый аппарат на дольки. Соединительнотканные прослойки молочной железы выполняют механическую, поддерживающую, защитную функции. По ним проходят кровеносные сосуды — артерии и вены разного калибра.

Вторым компонентом интерьера молочной железы является выводная система. У лактирующих овцематок романовской породы выводная система в молочной железе представлена сосковым каналом, молочной цистерной, которая у основания соска круговой складкой разделяется на сосковый и железистый отделы, и молочными протоками разного калибра.

Дистальный отдел выводной системы — сосковый канал, длина которого равна 0,49±0,07 см, диаметр — 0,13±0,03 см. Слизистая оболочка соскового канала несёт на своей поверхности нежные складки, переходящие на сли-

зистую оболочку сосковой цистерны, которая характеризуется выраженной продольной складчатостью. Параметры сосковой цистерны (длина×диаметр, см) в долях молочной железы — 1,99±0,25×0,61±0,13.

Средним отделом выводной системы является железистая цистерна. Практически все железистые цистерны как у каждого отдельно взятого животного, так и в целом по группе похожи по форме, индексу (соотношение высоты цистерны к ее длине) и общей конфигурации стенок.

Форма железистой цистерны в большинстве случаев округлая (53 %) с индексом, равным в среднем 1,3. Отмечено, что на препаратах молочных желез в период лактации округлые цистерны встречались одинаково часто как в правых, так и в левых долях. Железистые цистерны поперечно-овальной формы с индексом, равным в среднем 0,5 составляют 23,5 %. У лактирующих овцематок отмечены цистерны со сложной конфигурацией; в первую очередь это цистерны формы «песочных часов», разделённые вертикальной складкой на краниальные и каудальные камеры. На долю вышеуказанных цистерн приходится 23,5 % случаев.

Одновременно, с увеличением количественных характеристик железистой цистерны происходит и усложнение архитектоники её складок. Они становятся мощнее, изменяется сама конфигурация цистерн, в них прослеживается четкое деление на проксимальный и дистальный отделы. Увеличивается объём лунок, полостей, ниш, в которые впадают протоки разного калибра. Устья протоковых отверстий шире, а сами протоки длиннее независимо от их калибра. Чаще протоковые отверстия располагаются рядами и прикрыты складками-клапанами, между которыми открываются устья междольковых протоков (проксимальный отдел выводной системы). В молочной железе овец в первый месяц лактации незначительно увеличиваются размеры и количество протоков. Вокруг крупных протоков и магистральных ходов разрастается густая сеть средних и мелких междольковых протоков. В среднем параметры крупных молочных ходов (длина×диаметр, см) составляют 6,75±0,21×0,85±0,84, средних — 4,25±0,67×0,42±0,03, мелких — 2,33±0,18×0,24×0,02. От железистой цистерны крупные протоки чаще следуют в дорсо-медиальном и дорсо-латеральном направлениях, а средние и мелкие отходят от крупных протоков под острым или прямым углом.

Выводы

Таким образом, молочная железа лактирующих овцематок интенсивно функционирует, о чём свидетельствуют: активное разрастание паренхиматозной (железистой) ткани, максимальное развитие внутридольковых протоков и густой сети альвеолярных структур.

Литература

1. *Абрамова, Л.Л.* Морфогенез молочной железы у коз оренбургской пуховой породы: автореф. дис. канд. биол. наук/Л.Л. Абрамова. — Оренбург, 2001.
2. *Ерохин, А.И.* Романовская порода овец: состояние, совершенствование, использование генофонда/А.И. Ерохин, Е.А. Карасев, С.А. Ерохин. — М.: ФГНУ «Росинформагротех», 2005. — С. 3–15.

В.Г. Дмитриева

Общая сонная артерия нутрии

Резюме

Приведены морфологические параметры магистрального артериального сосуда (общая сонная артерия) и её ветвей у нутрии.

Ключевые слова: васкуляризация, нутрия, морфометрия.

Введение

Процесс доместикации продолжается и в наше время. Человек стремится иметь в наборе домашних и сельскохозяйственных животных всё больше новых видов, отвечающих его возрастающим потребностям в продуктах питания и сырье для промышленного производства. В связи с этим нутрия видится нам как удачный пример такого процесса. Однако антропогенное воздействие не всегда положительно отражается на здоровье животных. Для анализа результатов такого взаимоотношения человека и животного необходим тщательный мониторинг всех органов и систем у видов, находящихся на начальных этапах одомашнивания.

Цель нашего исследования — провести паспортизацию сосудистого кровеносного и лимфатического русла нутрии как животного, процесс одомашнивания которого насчитывает не более века. В качестве задачи наших изысканий мы определили особенности васкуляризации лица этих грызунов.

Материал и методы исследования

Материалом для исследования послужили трупы нутрий, доставленных из хозяйств Московской области. Возраст животных определяли по хозяйственным записям и зубной формуле. Кроме того, ценнейшим материалом для наших исследований явился датированный материал, полученный от нутрий, выращенных в условиях вивария Санкт-Петербургской государственной академии ветеринарной медицины. Всего исследовано 35 животных.

Для проведения исследований использован комплекс морфологических традиционных и современных методов исследований: тонкое анатомическое препарирование, вазорентгенография, изготовление просветлённых и коррозионных препаратов, гистологический метод.

В результате проведённого исследования установлено, что основной объём артериальной крови к органам и тканям в области головы нутрии осуществляется по правой и левой общей сонной артерии (a. carotis communis dexter et sinister — 2,17±0,19 мм: здесь и в дальнейшем приводится показатель диаметра артерии у нутрии шестимесячного возраста). Левая и правая общие сонные артерии последовательно отходят от плечеголовной артерии. Оба сосуда направляются краниально и лежат в неглубоком жёлобе, образованном латеральной поверхностью пищевода и трахеи. По ходу они отдают тончайшие ветви в вентральные мышцы позвоночного столба в области шеи. На уровне атланто-осевого сустава от магистрального сосуда отходит краниальная щитовидная артерия (a. thyroidea cranialis — 0,96±0,07 мм). Это достаточно короткий сосуд (длина не более 6–7 мм). Описав краниально выгнутую дугу, артерия вступает в щитовидную железу. На этом же уровне, но с дорсальной поверхности от общей сонной артерии отходит затылочная артерия (a. occipitalis — 1,12±0,09 мм). Этот сосуд лежит в виде краниально выгнутой дуги и в плоскости атланто-осевого сустав от неё отходит восходящая глоточная артерия (a. pharyngea ascendens — 0,42±0,02 мм). В дальнейшем артерия резко поворачивает каудально, располагаясь на латеральной поверхности глотки и

гортани. На этом участке от неё отходят многочисленные тончайшие ветви к этим органам.

На уровне затылочно-атлантного сустава от общей сонной артерии отходит большая ушная артерия (a. auricularis magna — 1,09±0,11 мм). У основания ушной раковины она делится на три артерии — ростральную, внутреннюю и каудальную ушную артерии. Статистическая разница между показателями их диаметра статистически недостоверна и в среднем равна 0,61±0.05 мм. Указанные артериальные сосуды васкуляризируют ушную раковину, а конечная ветвь большой ушной артерии ветвится в коже височной и лобной областей.

После отхождения большой ушной артерии магистральный сосуд (общая сонная артерия) образует обратный S-образный изгиб и по медиальной поверхности крыловидной мышцы направляется к основанию черепа. Первым сосудом, отходящим на этом участке магистрали, является артерия нижнечелюстной железы (a. glandulae mandibularis — 1,03±0,08 мм). Она, образовав дугу, вступает в ворота органа и ветвится до звеньев гемомикроциркуляторного русла.

На этом же уровне, но с дорсальной поверхности общей сонной артерии отходит язычная артерия (a. lingualis — 1,12±0,10 мм). Этот сосуд в начале своего хода лежит на латеральной поверхности боковой язычной мышцы, затем переходит на тело языка и конечной ветвью достигает его верхушки. По ходу от артерии отходят многочисленные длинные дорсальные и короткие вентральные ветви. Отметим, что между одноимёнными правой и левой артериями нет крупных анастомозов, что имеет место у других животных.

От вентральной дуги S-образного изгиба магистрального сосуда отходит лицевая артерия (a. facialis — 1,39±0,11 мм). Она образует пологую петлю, выгнутую вентрально, и подходит к сосудистой лицевой вырезке нижней челюсти. Здесь можно подсчитать пульс. На этом участке от неё подбородочная артерия (a. mentalis — 0,99±0,07 мм). Эта артерия проходит по вентромедиальному краю нижней челюсти к подбородку, где отдаёт первичную ветвь диаметром 0,71±0,02 мм к срединной линии межчелюстного пространства. Первичные ветви правой и левой соименных артерий соединяются в медианной плоскости термино-терминальным анастомозом, формирую срединную артерию подбородка (a. mentalis medianus — 0,52±0,04 мм). Последняя продолжается в медианной плоскости, васкуляризируя срединный участок подбородка, а конечными ветвями — ткани нижней губы. Сама же подбородочная артерия проходит рострально, соединяясь двумя-тремя межсистемными анастомозами с ветвями артерии нижней губы.

В дальнейшем лицевая артерия пересекает сосудистую лицевую вырезку нижней челюсти и переходит на латеральную поверхность лица, располагаясь подкожно. На этом участке от магистрального сосуда отходят ветви первого порядка, имеющие специальные названия. На уровне спайки губ каудально отходит угловая артерия рта (a. angularis oris — 0,62±0,49 мм). Длина этого сосуда не превышает 0,5 см. Пройдя это расстояние, артерия делится на две ветви, васкуляризирующие ткани спайки губ.

На этом же уровне, или несколько дорсальнее, от магистрального сосуда отходит артерия нижней губы (a. labialis inferior — 0,99±0,8 мм). Сосуд делится по магистральному типу, отдавая три-четыре ветви равного диаметра. Концевая ветвь артерии нижней губы соединяется термино-терминальным анастомозом с одноимённым сосудом противоположной стороны.

Дорсальнее угла рта от лицевой артерии отходит артерия верхней губы (a. labialis superior — 0,75±0,05 мм). Ветвясь по магистральному типу, артерия направляется к крыльям, в тканях которых анастомозирует с ветвями подглазничной артерии. Конечная тонкая ветвь лицевой артерии (диаметр 0,46±0,03 мм) васкуляризирует мимические мышцы, расположенные на латеральной поверхности верхней челюсти и носовых костей. Она же соединяется

латеро-терминальным анастомозом с одной из конечных ветвей подглазничной артерии.

Выводы

Таким образом, для общей сонной артерии и её ветвей у нутрии имеются весьма существенные видовые закономерности, детерминированные особенностями скелето- и синтопии органов в области шеи и головы. Эти особенности необходимо учитывать при проведении лечебных хирургических операций и прогнозировании исходов патологических процессов, часто возникающих у этих животных в данной области.

Литература

1. *Дмитриева В.Г.* Наружная сонная артерия нутрии// Международный вестник ветеринарии. — СПб., 2009. № 1. — С. 45–47.
2. *Дмитриева В.Г.* Общая сонная артерия и её ветви нутрии/ Мат. межд. науч. конф. профессорско-преподавательского состава, научных сотрудников и аспирантов СПбГАВМ. — СПб., 2009. С. 36–37.
3. *Зеленевский Н.В.* Международная ветеринарная анатомическая номенклатура на русском и латинском языках/ Зеленевский Н.В. (пер. и рус. терминология). 4-я ред. — М.: Мир, 2003. — 352 с.
4. *Слесаренко Н.А.* Анатомия собаки. Соматические системы. Ч. 1. — *М.: Колос, 2000. — 94 с.*

К.Н. Зеленевский

Ветеринарно-санитарные экспертизы туш коз

Резюме

Приведены морфологические параметры лимфатических узлов головы, шеи, тазовой полости, грудной и тазовой конечности коз зааненской породы.

Ключевые слова: ветеринарная экспертиза, козы, лимфатические узлы.

Введение

Первостепенной профессиональной обязанностью ветеринарного врача является экспертиза продуктов убоя животных и недопущения в свободную реализацию недоброкачественных и заведомо фальсифицированных продуктов питания. В последнее время на рынке всё чаще появляются продукты убоя коз. Это связано в первую очередь с интенсивным развитием козоводства в целом в России и в Ленинградской области в частности. При этом в доступной литературе рекомендуется проводить экспертизу продуктов козоводства по морфологическим показателям крупного рогатого скота или овец. Это в корне не правильно, так как онто- и филогенез этих животных разные.

Считается, что предками домашних овец являются, прежде всего, европейский муфлон (Ovis musimon), азиатский муфлон (O. orientalis) с Ближнего Востока и уриал, называемый также степным, или ладакским, бараном (O. orientalis vignei), обитающий в Центральной Азии.

Предками домашних коз считаются два диких вида — саблерогие (безоаровые) козы и винторогие козы, или маркуры (C.C. Falconed wodn). Третьим предком домашних коз называют первобытную козу «приску».

Саблерогие козы обитают в горных районах Афганистана, Ирана (Белуджистан), Закавказья и Малой Азии. Мясо диких коз высоко ценится за нежный и хороший вкус. Местное население заготовляет его впрок (вялит), из шкур делают коврики, рога используются на разные поделки.

Дикая европейская коза «приска» является вымершим видом. Считается, что приска является родичем многих европейских и азиатских пород коз.

В связи с вышесказанным мы считаем, что давно назрела необходимость установить видоспецифические морфометрические параметры органов и лимфатических узлов коз. На основании полученной базы данных разработать методику быстрой и абсолютно достоверной ветеринарно-санитарной экспертизы туш, полутуш или отрубов коз.

Одной из основных методик ветеринарно-санитарной экспертизы туши любого животного является исследование лимфатических узлов. При этом, если регионарные и органные лимфатические узлы в норме — туша допускается к свободной реализации. Применить эту методику к экспертизе туши козы на данный момент весьма проблематично, так как до настоящего времени не изучены анатомические особенности оттока лимфы от органов и тканей, а также не определены морфометрические параметры регионарных лимфатических узлов этих животных.

Цель нашего исследования — установить видовые и породные закономерности оттока лимфы от органов и тканей коз зааненской породы с последующей систематизацией и созданием базы данных для ветеринарно-санитарной экспертизы. Для достижения поставленной цели перед нами стояли следующие задачи: 1) изучить видовые особенности морфологии экстра- и интрамураль-

ного лимфатического русла органов головы и туловища взрослой козы зааненской породы; 2) определить особенности топографии регионарных лимфатических узлов и видовые особенности оттока лимфы через них; 3) установить морфометрические параметры лимфатических узлов головы, туловища, грудной и тазовой конечностей в норме у взрослых коз зааненской породы.

Методы исследования

Основным для исследования внутри- и внеорганного лимфатического русла коз зааненской породы служит метод внутритканевых инъекций массы Герота с последующим тонким препарированием и изготовлением просветлённых препаратов. Хорошие результаты мы получали и при инъекциях лимфатического русла взвесью чёрной туши или краски сажи чёрной. Просветление органов и тканей с инъецированным лимфатическим руслом проводили в растворе КОН и 100% глицерине. Нами также использован метод инъекции сосудов и узлов лимфатического русла рентгеноконтрастной массой с последующей лимфовазографией. В качестве контрастной массы мы применяли мелкодисперстную жёлтую свинцовую эскизную краску, растворённую в скипидаре и этиловом эфире. Морфометрию лимфатических узлов проводили с применением электронного штангенциркуля (цена деления 0,01мм) после тонкого анатомического препарирования под контролем МБС-10. Нами исследовано лимфатическое русло девяти взрослых коз зааненской породы, подвергнутых вынужденному убою.

Результаты исследований

В результате проведённого исследования нами установлены следующие видовые особенности оттока лимфы и параметры лимфатических узлов взрослой козы зааненской породы.

Лимфатическими узлами первого порядка для дорсально расположенных органов головы козы являются поверхностный и глубокий околоушные лимфатические узлы. Первый из них поверхностный околоушный лимфатический узел — lymphonodus (ln.) parotideus superficialis (12,41±1,42; 8,24±1,03; 5,29±0,61 (здесь и в дальнейшем первый показатель — длина лимфатического узла в мм; второй показатель — ширина лимфатического узла в мм; третий показатель — толщина лимфатического узла в мм у взрослой козы зааненской породы). Он лежит подкожно у основания ушной раковины и латерально прикрыт мышцей опускателем. Через этот лимфатический узел оттекает лимфа от ушной раковины, кожи лба и носа, крыльев носа и его преддверия, верхнего и нижнего века, конъюнктивы глаза, дорсальной части щеки и верхней части щёчной слюнной железы, части мимической мускулатуры, дорсального участка большой жевательной и части височной мышц.

Лимфатическим узлом второго порядка для перечисленных выше органов и узлом первого порядка для каудальной части височной мышцы является глубокий околоушный лимфатический узел — ln. parotideus profundus (22,21±2,71; 14,48±1,63; 7,36±0,84). Он лежит каудально от шейки нижней челюсти, вентральнее основания ушной раковины и латерально прикрыт тканями околоушной железы. Отток лимфы из него осуществляется как в латеральный, так и в медиальный заглоточные лимфатические узлы.

Заглоточный латеральный лимфатический узел — ln. retropharyngeus lateralis (11,99±1,33; 5,44±0,72; 4,93±0,61) лежит под атлантом в его крыловой ямке, а латерально прикрыт плечеголовной и плечепоперечной мышцами. Он является узлом третьего порядка для оттекающей лимфы от дорсальной части головы козы.

Из заглоточных латеральных лимфатических узлов козы зааненской породы лимфа направляется в заглоточные медиальные лимфатические узлы и (или) в соответствующие правый и левый трахеальные стволы. Заглоточный медиальный лимфатический узел — ln. retropharyngeus medialis (24,42±2,73;

15,37±1,89; 10,52±1,12) лежит между дорсальной стенкой глотки и вентральной дужкой атланта. Он является лимфатическим узлом четвёртого порядка и основным для ветеринарно-санитарной экспертизы головы, так как через него проходит почти вся лимфа, оттекающая от всех органов и тканей головы козы. Кроме того, он является лимфатическим узлом первого порядка для слизистой оболочки собственной носовой полости, тканей твёрдого и мягкого нёба, дорсальной части глотки. Обнаружить эти узлы достаточно сложно: они при разделке туши могут остаться как на голове, так и на шее. В области головы их необходимо исследовать у основания черепа, а на шее — с вентральной поверхности атланта.

Из правого и левого заглоточных медиальных лимфатических узлов лимфа направляется в глубокие шейные лимфатические узлы и (или) в соответствующие трахеальные лимфатические стволы. Последние впереди первого ребра открываются в краниальную полую (или яремную) вену.

От нижней губы, вентральной части щеки, некоторых мимических мышц, языка, вентральной части глотки, нижнечелюстной и подъязычной слюнных желёз, вентральной части крыловидной и большой жевательной мышц отток лимфы осуществляется в краниальный, средний и каудальный нижнечелюстные лимфатические узлы. Они у козы зааненской породы лежат в виде пакета каудомедиальнее сосудистой лицевой вырезки нижней челюсти. Вентрально узлы прикрыты кожей, медиально прилежат к нижнечелюстной, а дорсолатерально — к околоушной слюнным железам.

Краниальный нижнечелюстной лимфатический узел — ln. mandibularis cranialis (14,32±1,68; 8,09±0,99; 3,02±0,41) — это, как правило, узел первого порядка для перечисленных выше органов. Лимфатическим узлом второго порядка для них является средний нижнечелюстной лимфатический узел — ln. mandibularis medius (20,79±2,13; 11,63±1,18; 6,55±0,71), а третьего порядка — ln. mandibularis caudalis (12,79±1,35; 8,52±0,91; 3,65±0,43). Из последнего лимфа направляется как в латеральный и медиальный заглоточные, так и в краниальный глубокий шейный лимфатические узлы.

Таким образом, отток лимфы от органов и тканей головы коз зааненской породы осуществляется через лимфатические узлы и по сосудам двух лимфатических магистралей — дорсальной и вентральной. Заглоточные латеральный и медиальный — это лимфатические узлы третьего и четвёртого порядка для всех органов головы.

Отток лимфы от органов шеи козы зааненской породы осуществляется по двум группам экстраорганных лимфатических сосудов. Дорсальная — первая из них — отводит лимфу от кожи шеи, дорсальных мышц позвоночного столба этой области и мышц плечевого пояса шейного закрепления. Лимфатические сосуды, формирующие этот путь, открываются в поверхностный шейный лимфатический узел — ln. cervicalis superficialis (48,89±5,11; 17,48±1,83; 6,17±0,72). С левой стороны узлом второго порядка для этих органов является каудальный глубокий шейный лимфатический узел.

С правой стороны выносящие сосуды поверхностного шейного лимфатического узла, сливаясь, образуют правый лимфатический ствол — ductus lymphaticus dexter. Он открывается в правую яремную (или правую подключичную) вену.

От органов шеи, расположенных вентральнее позвоночного столба, лимфа оттекает, проходя через парные правые и левые краниальные, средние и каудальные глубокие шейные лимфатические узлы. Все они — в отличие от других сельскохозяйственных животных — одиночные и лежат на дорсолатеральной поверхности трахеи. Лимфа, оттекающая от гортани, трахеи, пищевода, тимуса, щитовидной железы, вентральных мышц позвоночного столба и шеи проходит через них последовательно, и (или) направляется из каждого из них в соответствующий правый или левый трахеальные протоки.

Краниальный глубокий шейный лимфатический узел — ln. cervicalis profundus cranialis (18,21±1,97; 10,99±1,14; 6,23±0,72) лежит каудально от гортани, сбоку от трахеи и пищевода. Средний глубокий шейный лимфатический узел — ln. cervicalis profundus medius (13,85±1,46; 11,24±1,21; 6,01±0,72) располагается в неглубоком латеральном жёлобе, образованном пищеводом и трахеей в средней части шеи. Каудальный глубокий шейный лимфатический узел — ln. cervicalis profundus caudalis (15,68±1,73; 8,46±0,92; 5,34±0,64) находится краниальнее первого ребра над боковой стенкой трахеи.

Из каудального глубокого шейного узла лимфа через трахеальный ствол направляется в краниальную полую (или яремную) вену.

Отток лимфы от органов и тканей грудной конечности козы зааненской породы происходит по внеорганным лимфатическим сосудам, формирующим дорсокраниальный и каудопальмарный потоки.

Сосуды дорсокраниального потока начинаются от внутриорганного лимфатического русла венчика и каймы копытца третьего и четвёртого пальцев. Вначале они проходят подкожно по дорсальной поверхности кисти, краниальной поверхности предплечья и плеча. Затем лимфатические сосуды открываются в поверхностный шейный лимфатический узел и (или) в подмышечный лимфатический узел первого ребра. Подмышечный лимфатический узел первого ребра — ln. axillaris costae primae (9,02±0,89; 7,03±0,82; 4,77±0,56) является узлом первого порядка для органов дорсальной поверхности кисти и передней поверхности предплечья, плеча и дистальной части лопатки козы. Он лежит между глубокой грудной мышцей и плечевым суставом напротив первого ребра. Из узла лимфа направляется в каудальный глубокий шейный узел и (или) в трахеальный проток.

От органов пальмарной поверхности кисти, каудомедиальной поверхности предплечья, плеча и дистальной части лопатки лимфа оттекает в узел первого порядка, которым является подмышечный лимфатический узел — ln. axillaris (14,84±1,53; 13,87±1,45; 4,52±0,56). Он лежит каудальнее плечевого сустава, в точке деления подмышечной артерии на подлопаточную и плечевую артерии. Лимфа от него оттекает в подмышечный лимфатический узел первого ребра, в каудальный глубокий шейный лимфатический узел и (или) в грудной проток.

Узлом первого порядка тазовой конечности козы зааненской породы является подколенный лимфатический узел — ln. popliteus (14,06±1,53; 9,86±1,02; 5,17±0,64). Он лежит на латеральной поверхности дистальной трети икроножной мышцы, а латерально прикрыт двуглавой мышцей бедра. Через этот узел проходит лимфа от органов латеральной и плантарной поверхности стопы. Из узла лимфа направляется в глубокий паховый лимфатический узел.

Из кожи дорсальной поверхности стопы; мышц, расположенных на краниомедиальной поверхности голени и бедра, молочной железы и каудальной части брюшной стенки лимфа оттекает в поверхностный паховый (надвыменный у самок) лимфатический узел — ln. inguinalis superficialis (18,73±1,94; 12,07±1,31; 6,84±0,76). Он лежит подкожно в жёлобе, образованном основанием вымени (латеральной поверхности полового члена) и вентральной брюшной стенкой. Из узла лимфа направляется в глубокий паховый лимфатический узел.

Следовательно, глубокий паховый лимфатический узел — ln. inguinalis profundus (12,06±1,37; 8,43±0,95; 4,57±0,58) является лимфатическим узлом второго порядка для всей свободной тазовой конечности и молочной железы. Это свидетельствует о том, что для ветеринарно-санитарной экспертизы он подлежит обязательному осмотру. Узел располагается с медиальной поверхности бедра у места погружения наружной подвздошной артерии в бедренный канал, между портняжной и гребешковой мышцами.

В дальнейшем лимфа, оттекающая от тазовой конечности, проходит через узлы третьего, четвёртого, пятого (шестого) порядка. Последними являются: медиальный подвздошный, каудальный брыжеечный, аортальные пояснич-

ные и изредка почечные лимфатические узлы. Пройдя указанную цепочку лимфатических узлов, лимфа направляется в поясничную цистерну, а через неё — в грудной проток, открывающийся в краниальную полую вену.

Выводы

Таким образом, при проведении ветеринарно-санитарной экспертизы туши козы необходимо проводить осмотр регионарных лимфатических узлов не только шеи, грудной и тазовой конечности, но и головы. Это связано с тем, что у коз в органах области головы нередко возникают патологические процессы, а лимфа от них оттекает через латеральные и медиальные заглоточные и глубокие шейные лимфатические узлы. В связи с этим изменения в последних могут быть связаны не только с имеющимися какими-либо патологическими процессами не только в органах головы, но и шеи.

Литература

1. *Беспалова Л.С.* Эволюция регионарных лимфатических узлов желудочно-кишечного тракта у млекопитающих// Вторая зоол. конф. БССР. — Минск, 1962. — С. 210–211.
2. *Зеленевский Н.В.* Международная ветеринарная анатомическая номенклатура. — М.: Мир, 2003. — 351 с.
3. *Майнагашева С.С.* Лимфатические сосуды и лимфатические узлы грудной конечности ягнят// Актуальные вопросы видовой и возрастной морфологии животных и пути совершенствования преподавания морфологических дисциплин. — Улан-Удэ, 1998. — С. 116–162.
4. *Панфилов А.Б., Газизов В.З., Сунцова Н.А.* Особенности синтопии кишечноассоциированной лимфоидной ткани у ондатры// Сб. науч. тр. к 70-летию Вятской госсельхозакадемии / Аграрная наука Северо-Востока Европейской части России на рубеже тысячелетий — состояние и перспективы. — Киров, 2000. — С. 47–56.
5. *Сапин М.Р.* Закономерности строения лимфатических узлов и их прикладное значение// Актуальные проблемы лимфологии и ангиологии. — М.: Медицина, 1981. — С. 32–37.
6. *Чумаков В.Ю.* Гистоструктура поверхностного шейного лимфатического узла овец/ Чумаков В.Ю., Романов В.М., Майнагашева С.С.// Мат. межд. науч. конф. «Проблемы лимфологии и интерстициального массопереноса», посвящ. 75-летию со дня рождения и 50-летию науч.-педагог. деятельности академика РАМН Ю.И. Бородина. — Новосибирск, 2004. — С. 188–189.

Е.И. Кан

Артериальное русло плечевого пояса коз зааненской породы

Резюме

Приведены сведения о скелето- и синтопии магистральных артерийлаьных сосудов области плечевого пояса козы зааненской породы.

Ключевые слова: козы, плечевой пояс, артерии.

Козоводство — одно из перспективно развивающихся отраслей сельского хозяйства Ленинградской области. В одном из фермерских хозяйств в крупном комплексе содержится большое поголовье коз зааненской породы. Это наиболее продуктивные козы, дающие высокие надои молока, диетическое мясо и сырьё для кожевенного производства. Однако до настоящего времени анатомия в целом и сосудистая система в частности этих животных мало изучена. При этом из-за отсутствия сведений о скелетотопии магистральных артерий и вен области плеч и плечевого пояса коз оказание врачебной помощи при часто возникающих патологических процессах в этой области вызывает определённые затруднения.

Материал и методы

Цель нашего исследования — установить породные и возрастные особенности артерий и вен грудной конечности коз зааненской породы. Материал для получен из фермерского хозяйства Ленинградской области. Возраст животных определяли по хозяйственным записям и уточняли по зубной формуле. Исследовано 14 грудных конечностей годовалых коз.

Основными методами исследования были традиционное тонкое анатомическое препарирование, вазорентгенография и изготовление просветлённых препаратов.

Результаты

В результате проведённого исследования установлено, что основным источником васкуляризации грудной конечности овцы зааненской породы является подмышечная артерия. Она является непосредственным продолжением подмышечной артерии, после отхождения от неё наружной грудной артерии.

Подмышечная артерия — a. axillaris (5,36±0,52; здесь и в дальнейшем приводится внутренний диаметр артерии в мм у взрослой козы) — располагается с медиальной поверхности плечевого сустава. Краниальнее плечевого сустава от неё отходит надлопаточная артерия — a. suprascapularis (3,08±0,42), васкуляризирующая предостную, ключично-плечевую и дельтовидную мышцы. В дальнейшем на всём протяжении магистрального сосуда от него не отходят сколько-нибудь крупные ветви первого порядка. Уже каудальнее плечевого сустава на 2–3 см магистральный сосуд дихотомически делится на подлопаточную и плечевую артерии.

Подлопаточная артерия — a. subsapularis (2,08±0,34) — поднимается проксимально, располагаясь между подлопаточной и большой круглой мышцами. По ходу она отдаёт им многочисленные сосудистые ветви.

В начале своего хода от подлопаточной артерии (в единичных случаях от плечевой артерии) отходит грудоспинная артерия — a. thoracodorsalis (2,08±0,32). Это сравнительно крупный сосуд, являющийся основным, но не единственным, источником васкуляризации широчайшей мышцы спины у козы заа-

ненской породы. Проникая в этот орган, артерия делится по магистральному и дихотомическому типам до внутриорганных ветвей четвёртого порядка.

Проксимальнее шейки лопатки и краниально от подлопаточной артерии отходит ветвь первого порядка, получившая название окружной артерии лопатки — a. circumflexa scapulae (1,86±0,21). Этот сравнительно короткий артериальный ствол (длина его не превышает у взрослых годовалых животных 3 см) вскоре делится на две ветви первого порядка — латеральную и медиальную. Первая из них васкуляризирует дистальные участки предостной и заостной мышц, расположенных в области шейки лопатки. Вторая ветвь проходит медиально и снабжает артериальной кровью нижнюю часть подлопаточной мышцы.

Проксимальнее на 1–2 см у козы зааненской породы в каудальном направлении от подлопаточной артерии отходит специальная артерия, васкуляризирующая большую круглую мышцу. У этой породы данный сосуд постоянный, что даёт нам основание назвать его большой круглой мышцей — a. musculi ters major (1,32±0,18). Артерия проникает в мышцу в средней части её брюшка и в начале своего хода делится на проксимальную и дистальную ветви. Затем внутриорганные сосуды ветвятся как по магистральному, так и по дихотомическому типам до ветвей четвёртого порядка.

В дальнейшем подлопаточная артерия поднимается проксимально, делится по магистральному типу, снабжая артериальной кровью дорсальный участок большой круглой и заостной мышц, грудные части вентральной зубчатой, трапециевидной и ромбовидной мышц. В этой области существуют многочисленные межсистемные анастомозы между бассейнами подлопаточной и ветвями межрёберных артерий.

Плечевая артерия — a. brachialis (3,18±0,44) — проходит дистально, на середине плечевой кости пересекает её с медиальной поверхности и переходит внутрь локтевого сустава. На всём протяжении сосуд лежит вначале каудально, а затем медиально от плечевой кости.

Наиболее крупными ветвями первого порядка плечевой артерии являются окружные плечевые латеральная и медиальная артерии, артерия трёхглавой мышцы плеча, артерия двуглавой мышцы плеча, коллатеральная локтевая и коллатеральная лучевая артерии. Уже на уровне проксимального межкостного пространства плечевая артерия отдаёт общую межкостную артерию, после чего магистраль меняет название на срединную артерию.

Окружная плечевая латеральная артерия — a. circumflexa humeri lateralis (2,01±0,29) отходит от магистрального сосуда в области шейки плеча, проходит латеральнее от плечевой кости. На этом пути она отдаёт ветви в латеральную головку трёхглавой мышцы плеча и лопаточную часть дельтовидной мышцы. По краниальному краю плечевой кости она анастомозирует с окружной плечевой медиальной артерией.

Окружная плечевая медиальная артерия — a. circumflexa humeri medialis (2,12±0,36) проходит, глубоко прилежа с медиальной поверхности к шейке плеча. На своём пути она отдаёт многочисленные ветви первого порядка в мышцы обдукторы и флексоры плечевого сустава.

В средней части хода с каудальной поверхности плечевой артерии отходит крупная глубокая плечевая артерия — a. profunda brachii (1,07±0,21). Она является единственным источником васкуляризации дистальной части широчайшей мышцы спины. Проникая в орган, артерия делится в основном по магистральному типу, и лишь на уровне ветвей третьего порядка отмечено ветвление внутриорганных артерий по дихотомическому типу.

На границе между дистальной и средней третями плеча краниально от магистрального сосуда отходит артерия двуглавой мышцы плеча — a. bicipitalis (1,58±0,20). Она проникает в брюшко одноименной мышцы с каудальной поверхности и незамедлительно дихотомически делится на проксимальную

и дистальную ветви. Последние ветвятся по магистральному типу до внутриоганных ветвей четвёртого порядка. На всём протяжении интрамуральные сосуды имеют извилистый ход.

Дистальнее на 1,5–2,5 см от устья предыдущего сосуда отходит поперечная локтевая артерия — a. transversa cubiti (1,12±0,18). Оно васкуляризирует проксимальные участки мышц разгибателей запястного сустава и суставов пальцев кисти.

Последними крупными ветвями первого порядка, отходящими от магистрали, являются коллатеральные лучевая и локтевая артерии.

Первая из них — коллатеральная лучевая артерия — a. collateralis radialis (1,08±0,11) — васкуляризирует лучевой и локтевой разгибатели запястья, общий и боковой разгибатели суставов пальцев кисти. Вторая — коллатеральная локтевая артерия — a. collateralis ulnaris (1,03±0,12) — снабжает кровью мышцы сгибатели запястного сустава и суставов пальцев кисти.

Заключение

Таким образом, у коз зааненской породы в области плеча располагаются магистральные артериальные сосуды, аналогичные другим млекопитающим. Одновременно у этих млекопитающих в скелетотопии артериальных ветвей первого порядка имеются породные особенности, которые необходимо учитывать при оказании врачебной помощи.

Литература

1. *Гилева И.В.* Анатомо-топографические особенности артерий пясти и плюсны собаки// Актуальные проблемы ветеринарной медицины: сб. науч. тр./ СПбГАВМ. — СПб., 2005. № 137. — С. 19–21.
2. *Зеленевский Н.В.* Международная ветеринарная анатомическая номенклатура на русском и латинском языках/ Зеленевский Н.В. (пер. и рус. терминология). 4-я ред. — М.: Мир, 2003. — 352 с.
3. *Капустин Ф.Р.* Структурная адаптация компонентов опорно-двигательного аппарата животных// Морфология. — 2001. Т. 120. № 4. — С. 74.
4. *Локальные особенности в архитектонике интраорганных сосудов и микроциркуляторного русла некоторых структурно и функционально различающихся органов домашних животных и пушных зверей*/ Малявский А.В., Васильев А.П., Логинова Л.К., Юшкевич Т.В., Вощевоз А.А., Гроховская А.А.// Актуальные проблемы вет. медицины: сб. науч. тр. / СПбГАВМ. — СПб., 2004. № 136. — С. 81–84.

Авторы номера

Грызлова А.В.

Ректор НЧОУ ВПО «Национальный открытый институт России г. Санкт-Петербург», г. Санкт-Петербург

Зеленевский Н. В.

Доктор ветеринарных наук, профессор. НЧОУ ВПО «Национальный открытый институт России г. Санкт-Петербург», г. Санкт-Петербург

Волохина Е. С.

НЧОУ ВПО «Национальный открытый институт России г. Санкт-Петербург», г. Санкт-Петербург

Андреева А.Б.

Ветеринарный врач. ФГОУ ВПО «Санкт-Петербургская государственная академия ветеринарной медицины», г. Санкт-Петербург

Карпенко Л. Ю.

Доктор биологических наук, профессор. ФГОУ ВПО «Санкт-Петербургская государственная академия ветеринарной медицины», г. Санкт-Петербург

Бахта А.А.

Кандидат биологических наук. ФГОУ ВПО «Санкт-Петербургская государственная академия ветеринарной медицины», г. Санкт-Петербург

Палевич Ю.Г.

Студентка 4 курса. ФГОУ ВПО «Новосибирский государственный аграрный университет», г. Новосибирск. Научный руководитель: Попов Ю.Г. Доктор ветеринарных наук, профессор, ФГОУ ВПО «Новосибирский государственный аграрный университет», г. Новосибирск

Селимов Р. Н.

Кандидат ветеринарных наук, ФГОУ ВПО «Санкт-Петербургская государственная академия ветеринарной медицины», г. Санкт-Петербург

Бартенева Ю. Ю.

Кандидат ветеринарных наук .ФГОУ ВПО «Санкт-Петербургская государственная академия ветеринарной медицины», г. Санкт-Петербург

Белопольский А. Е.

Кандидат ветеринарных наук. ФГОУ ВПО «Санкт-Петербургская государственная академия ветеринарной медицины», г. Санкт-Петербург

Уторова Е.В.

Кандидат сельскохозяйственных наук. РГАУ–МСХА имени К.А. Тимирязева г. Москва

Цыганок И.Б.

РГАУ–МСХА имени К.А. Тимирязева г. Москва

Ведышева Е.В.

РГАУ-МСХА имени К.А. Тимирязева, ЦМИ, г. Москва

Логинова Л. К.

Кандидат биологических наук, доцент. ФГОУ ВПО «Санкт-Петербургская государственная академия ветеринарной медицины» г. Санкт-Петербург

Щипакин М. В.

Кандидат ветеринарных наук, доцент. ФГОУ ВПО «Санкт-Петербургская государственная академия ветеринарной медицины», г. Санкт-Петербург

Прусаков А. В.

Кандидат ветеринарных наук, ассистент. ФГОУ ВПО «Санкт-Петербургская государственная академия ветеринарной медицины», г. Санкт-Петербург

Дитман И. А.

НЧОУ ВПО «Санкт-Петербургская государственная академия Национальный открытый институт России г. Санкт-Петербург», г. Санкт-Петербург

Лапина Т.И.

Доктор биологических наук СКЗНИВИ РАСХН, г. Новочеркасск

Федота Н.В.

Кандидат ветеринарных наук. ФГОУ ВПО «Ставропольский Государственный аграрный университет», г. Ставрополь

Алипов А. А.

Ветеринарный врач. ФГОУ ВПО «Санкт-Петербургская государственная академия ветеринарной медицины», г. Санкт-Петербург

Андреев К. А.

Кандидат ветеринарных наук. ФГОУ ВПО «Санкт-Петербургская государственная академия ветеринарной медицины», г. Санкт-Петербург

Андреева С. Д.

Кандидат ветеринарных наук. ФГОУ ВПО «Вятская государственная сельскохозяйственная академия», г. Киров

Андрианова М.А.

Студентка 3 курса. ФГОУ ВПО «Санкт-Петербургская государственная академия ветеринарной медицины» г. Санкт-Петербург

Научный руководитель: Зеленевский Н.В. Доктор ветеринарных наук, профессор. НЧОУ ВПО «Национальный открытый институт России г. Санкт-Петербург», г. Санкт-Петербург

Баймишев Х.Б.

Доктор биологических наук ФГОУ ВПО «Самарская государственная сельскохозяйственная академия» г. Самара

Выдрина М. И.

Аспирант. ФГОУ ВПО «Санкт-Петербургская государственная академия ветеринарной медицины», г. Санкт-Петербург

Горбунова Н.П.

Кандидат биологических наук. ФГОУ ВПО « Костромская сельскохозяйственная академия», г. Кострома

Соловьева Л.П.

Доктор биологических наук. ФГОУ ВПО « Костромская сельскохозяйственная академия», г. Кострома

Дмитриева В.Г.

Кандидат ветеринарных наук. ФГОУ ВПО «Санкт-Петербургская государственная академия ветеринарной медицины» г. Санкт-Петербург

Зеленевский К. Н.

Аспирант. ФГОУ ВПО «Санкт-Петербургская государственная академия ветеринарной медицины», г. Санкт-Петербург

Кан Е. И.

Кандидат ветеринарных наук. ФГОУ ВПО «Санкт-Петербургская государственная академия ветеринарной медицины» г. Санкт-Петербург

Олейникова Е.В.

Кандидат сельскохозяйственных наук. ФГОУ ВПО «Костромская государственная сельскохозяйственная академия», г. Кострома

Косарев Р.М.

Аспирант кафедры анатомии и физиологии животных ФГОУ ВПО «Костромская государственная сельскохозяйственная академия», г. Кострома

Уважаемые коллеги!

НЧОУ ВПО «Национальный открытый институт России г. Санкт-Петербург» приглашает вас опубликовать результаты своих научных исследований во втором номере научно-производственного журнала «Иппология и ветеринария» (Свидетельство о регистрации средства массовой информации ПИ № ФС77-45531 от 16 июня 2011 г.).

Публикация результатов научных изысканий является чрезвычайно ответственным и важным шагом для каждого ученого. В процессе исследовательской работы появляется множество новых оригинальных идей, теорий, заслуживающих самого пристального внимания научной общественности. В связи с этим особую актуальность приобретают публикации исследований в научных сборниках и журналах, распространяемых в России и за рубежом. Кроме того, наличие определенного количества публикаций является обязательным условием при защите диссертации, получения категорий или повышения по службе.

Основные тематические направления сборника:

1. Иппологическое образование: состояние и перспективы.
2. Иппология, кинология и ветеринария.
3. Зоопсихология или антропоморфизм? (дискуссионный клуб).
4. Антропогенное воздействие и адаптация животного организма.
5. Доместикация новых видов – приспособительные реакции.
6. Возрастная, видовая, породная и индивидуальная морфология животных.
7. Новые методы исследований в иппологии, кинологии и ветеринарии.
8. Охрана прав животных.
9. Лошадь – сельскохозяйственное или домашнее животное?

ПРАВИЛА ОФОРМЛЕНИЯ СТАТЕЙ

1. Материал статьи должен соответствовать профилю журнала и содержать результаты научных исследований, ранее не публиковавшиеся в других изданиях.
2. Статья должна быть тщательно отредактирована. В верхнем левом углу страницы **размещается** УДК.
3. Далее следует: название статьи (прописными буквами размер шрифта 12 пт), фамилия, имя и отчество автора (авторов) без сокращений, научная степень, страна, организация (курсивом, шрифт 10 пт); резюме (шрифт 8 пт), ключевые слова (курсив, шрифт 10 пт)

4. Затем следуют: название статьи, фамилия и инициалы автора (авторов) на английском языке (10 пт); SUMMARY (на английском языке объемом 300-400 знаков, 10 пт); Key words (до 10 ключевых слов на английском языке, 10 пт).
5. Статья должна иметь следующую структуру: введение, материал и методика исследований, результаты эксперимента и их обсуждение, выводы, литература.
6. Текст статьи располагать на листе формата А4, поля – верхнее, нижнее – 2 см, левое – 3,0 см, правое – 1,5 см. Текст статьи, список литературы (шрифт 10 пт).
7. Список литературы оформляется согласно ГОСТу 7.1-2003. В тексте ссылки нумеруются в квадратных скобках, номер указывает на источник в списке литературы. В статье, рекомендуется использовать не более 10 литературных источников.
8. Объем статьи – до 3-х страниц машинописного текста (29-30 строк на странице, в строке до 60 знаков).
9. Количество рисунков в статье не более трех. Рисунки растровые, разрешение не менее 300 dpi, расширение tif. Они должны быть представлены в виде ***отдельных файлов***.
10. Таблицы, размещенные по тексту статьи в текстовом редакторе **word**, необходимо продублировать в виде отдельных файлов в редакторе **Office excel**.
11. В статье не следует употреблять сокращения слов, кроме общепринятых (т.е., т.д., и т.п.).
12. Статья должна быть рецензирована кандидатом или доктором наук. Рецензия пишется на фирменном бланке вуза: она должна содержать ФИО автора (ов), название статьи, текст рецензии, подпись рецензента и печать вуза. В рецензии должно быть заключение о необходимости публикации данной статьи в открытой печати.
13. Статью (word) и рецензию (отдельный файл в виде рисунка с расширением JPEG) на неё необходимо выслать по электронной почте **znvprof@mail.ru.** до 15 октября 2011 г.
14. Редакционная коллегия оставляет за собой право производить редакционные изменения, не искажающие основное содержание статьи.
15. Датой поступления статьи считается день получения редакцией окончательного текста.
16. Статьи аспирантов публикуются бесплатно. Об условиях публикации статей других категорий авторов можно ознакомиться на сайте НОИР.

ОБРАЗЕЦ ОФОРМЛЕНИЯ СТАТЬИ
УДК:

Морфофункциональные изменения экзокринной паренхимы поджелудочной железы при экспериментальном остром панкреатите

Андреева Светлана Дмитриевна, кандидат ветеринарных наук
ФГОУ ВПО «Вятская государственная сельскохозяйственная академия», г. Киров
Резюме: С использованием электронной микроскопии была описана экзокринная паренхима поджелудочной железы экспериментальных животных при моделировании острого деструктивного панкреатита. Морфометрические характеристики, такие как площадь клетки, клеточных компонентов, ядерно-цитоплазматического отношение, были использованы для оценки степени поражения органа на разных этапах эксперимента**.**
Ключевые слова: поджелудочная железа, острый панкреатит, экзокринная паренхима.

Morphophunctional changes of the exocrine pancreatic parenchyma in the experiment stages of acute pancreatitis

Andreeva S.D.
Summary: ***e***lectronic microscopy was used in describing acute pancreatitis in rats. Morphometric indicators (characteristics) such as cell square, cell components, nucleus cytoplasmatic index of affected parenchyma were used for estimation of affection degree at different experiment stages.
Key words: pancreas, acute pancreatitis, exocrine parenchyma.

Введение
Материал и методика исследований
Результаты эксперимента и их обсуждение
Выводы
Литература

Извещение

ИНН 7814304755; КПП 781401001
ООО «Национальный информационный канал»
ОАО «МБСП» г. Санкт-Петербург
р\с № 40702810900000014199;
БИК 044030760 к\с № 30101810600000000760

НЧОУ ВПО «НАЦИОНАЛЬНЫЙ ОТКРЫТЫЙ ИНСТИТУТ РОССИИ г. САНКТ-ПЕТЕРБУРГ»

Иппология

фамилия, имя, отчество плательщика

адрес плательщика

Назначение платежа	Сумма (руб., коп.)
Оплата заказа: Оплата публикации статьи в журнале «Иппология и ветеринария»	600 р.

С условиями приёма банком суммы, указанной в платёжном документе, ознакомлен и согласен

Кассир

Плательщик _____ «_____» _____ 2011 г.

Квитанция

ИНН 7814304755; КПП 781401001
ООО «Национальный информационный канал»
ОАО «МБСП» г. Санкт-Петербург
р\с № 40702810900000014199;
БИК 044030760 к\с № 30101810600000000760

НЧОУ ВПО «НАЦИОНАЛЬНЫЙ ОТКРЫТЫЙ ИНСТИТУТ РОССИИ г. САНКТ-ПЕТЕРБУРГ»

Иппология

фамилия, имя, отчество плательщика

адрес плательщика

Назначение платежа	Сумма (руб., коп.)
Оплата заказа: Оплата публикации статьи в журнале «Иппология и ветеринария»	600 р.

С условиями приёма банком суммы, указанной в платёжном документе, ознакомлен и согласен

Кассир

Плательщик _____ «_____» _____ 2011 г.

ежеквартальный научно-производственный журнал

Иппология и ветеринария

Учредитель – ООО «Национальный информационный канал».
Распространяется по всем регионам России.
Периодичность издания не менее 4 раз в год.

Свидетельство о государственной регистрации средства массовой информации
ПИ № ФС77-45531 от 16 июня 2011 г.

Главный редактор - Н.В. Зеленевский, доктор ветеринарных наук, профессор.

Заместитель главного редактора Е.С. Волохина

Корректор Е.А. Беляева
Компьютерная верстка К.А. Чирко

Подписано в печать 12.09.2011
Формат 70×100 1/16. Бумага офсетная

Усл. печ. л. 6,2
Тираж 1000
Заказ № 1209-02

Отпечатано в ООО «Информационно-консалтинговый центр»

197183, Санкт-Петербург, ул. Сестрорецкая, 6
Тел.: 8-812-4300716